SONDERHEFT 2026

IMPLANTOLOGIE



PRAXIS

§-28-Ausnahmeindikation

RECHT

Haftungsfragen in der Praxis

ABRECHNUNG

Weichgewebschirurgie

spitta

DIE GAME-CHANGER

CHAMPIONS CONDENSER

MADE IN GERMANY

- Osseodensifikation/ Ossäre Metamorphose (OMM) intraoperativ in wenigen Minuten (D4 zu D2)
- Zur Bestimmung des optimalen Implantat-durchmessers bei Sofortimplantaten und „weichem" Knochen
- Für Winkelstück und Ratsche



SO GEHT'S!

WS-Condenser
ab 3,0 mm Ø für den IDS
(Interner, direkter Sinuslift)



CHAMPIONS-IMPLANTS.COM

CHAMPIONS

Zwischen Innovation und Indikation

Liebe Kolleginnen und Kollegen,

wenn man die Entwicklung der Implantologie über viele Jahre begleitet hat, wird einem immer wieder bewusst, wie sehr sich unser Fach verändert hat. Behandlungsmöglichkeiten, die früher mit erheblichem chirurgischem und prothetischem Aufwand verbunden oder kaum vorstellbar schienen, gehören heute zum klinischen Alltag. Digitale Planung, navigierte Implantation, neue regenerative Verfahren und zunehmend auch künstliche Intelligenz erweitern unsere Möglichkeiten kontinuierlich. Geblieben ist jedoch eine Frage, die aus meiner Sicht wichtiger ist als jede neue Technologie: Was ist für diesen Patienten in dieser konkreten Situation die richtige Behandlung? Denn technisch möglich bedeutet nicht automatisch medizinisch sinnvoll.

Wie unterschiedlich die Antworten auf diese Frage ausfallen können, zeigen die Beiträge dieses Sonderheftes. Bei einer sehr schmalen, zahnbegrenzten Frontzahnlücke kann beispielsweise ein zweiteiliges Implantat mit einem Durchmesser von nur 3 mm eine Möglichkeit darstellen, gesunde Nachbarzähne zu schonen und gleichzeitig die vorhandenen Hart- und Weichgewebestrukturen möglichst weitgehend zu erhalten. Voraussetzung bleiben eine sorgfältige Patientenselektion, eine korrekte Indikationsstellung und eine präzise dreidimensionale Planung. Ganz andere Voraussetzungen bestehen bei ausgeprägten knöchernen Defiziten. Der vorgestellte Fall einer vitalen 82-jährigen Patientin zeigt, welche Möglichkeiten biologische Regenerationsverfahren auch bei komplexen Ausgangssituationen eröffnen können. Nicht das Lebensalter allein entscheidet über die Therapie, sondern die individuellen Voraussetzungen und das angestrebte Behandlungsziel.

Gleichzeitig verändert die Digitalisierung unsere implantologischen Arbeitsabläufe grundlegend. Besonders anschaulich zeigt dies die Sofortversorgung eines zahnlosen Unterkiefers nach dem All-on-X-Konzept. Die Kombination aus digitaler Volumentomographie, intraoralen Scans, navigierter Implantation, 3D-Druck und intraoraler Photogrammetrie ermöglicht inzwischen einen vollständig digitalen Workflow. Der vorgestellte Fall macht jedoch ebenso deutlich, dass ein solches Vorgehen techniksensitiv bleibt und neben einer sorgfältigen Indikationsstellung eine gute Kommunikation zwischen allen Beteiligten im Behandlungsteam voraussetzt.

Der Blick auf die IDS 2027 zeigt, dass diese Entwicklung weitergehen wird. Vernetzte digitale Workflows und insbesondere künstliche Intelligenz werden zunehmend Einfluss auf Diagnostik, Planung und Therapie nehmen. Welche Entwicklungen sich dauerhaft im Praxisalltag etablieren werden, bleibt abzuwarten. Neue Technologien können uns unterstützen – die Verantwortung für die Therapieentscheidung können sie uns nicht abnehmen.

Implantologie besteht aber nicht nur aus Chirurgie, Prothetik und technischen Innovationen. Zu einer erfolgreichen Behandlung gehören ebenso Bereiche, die weniger spektakulär erscheinen, im Praxisalltag aber von erheblicher Bedeutung sind. Die korrekte Abrechnung weichgewebschirurgischer Maßnahmen ist dafür ein Beispiel. Entscheidend ist hierbei nicht allein die angewandte Technik, sondern das medizinische Ziel der jeweiligen Maßnahme und dessen nachvollziehbare Dokumentation. Und wie wichtig die Dokumentation werden kann, zeigt sich spätestens dann, wenn aus einer Behandlung eine juristische Auseinandersetzung entsteht. Aus meiner Tätigkeit als gerichtlich bestellter Sachverständiger weiß ich, wie schwierig eine nachträgliche Beurteilung sein kann, wenn sich die klinische Situation zwischenzeitlich verändert hat und wesentliche Behandlungsschritte nicht ausreichend dokumentiert wurden. Im in dieser Ausgabe vorgestellten Fall war die ursprüngliche Situation nach einer Nachbehandlung klinisch nicht mehr zu rekonstruieren. Die Behandlungsdokumentation wurde damit zu einer wesentlichen Grundlage der gutachterlichen Beurteilung. Mindestens ebenso relevant ist zudem die Kommunikation mit unseren Patienten. Nicht jede Unzufriedenheit muss in einer gerichtlichen Auseinandersetzung enden. Wie wir auf Beschwerden reagieren, ob sich ein Patient ernst genommen fühlt und ob wir bereit sind, ein Ergebnis kritisch zu überprüfen und gegebenenfalls nachzubessern, kann den weiteren Verlauf erheblich beeinflussen.

Die Beiträge dieses Sonderheftes zeigen damit die große Spannweite moderner Implantologie: von biologischer Regeneration und minimalinvasiven Behandlungsmöglichkeiten über komplexe implantatprothetische Rehabilitationen und digitale Workflows bis hin zu Abrechnung, Dokumentation und rechtlichen Fragestellungen. Vielleicht liegt genau darin die eigentliche Entwicklung unseres Fachs: nicht darin, immer mehr machen zu können, sondern immer genauer zu wissen, wann wir welche Möglichkeit einsetzen sollten – und wann nicht.

Bei aller Digitalisierung und technischen Innovation bleibt eine knochen- und weichgewebsprotektive, ästhetisch anspruchsvolle Implantologie deshalb das Ergebnis aus Erfahrung, aufwendiger Planung, klarer Indikationsstellung und verantwortungsvollem Handeln.

In diesem Sinne wünsche ich Ihnen eine interessante und anregende Lektüre. ■



Ihr
Dr. Mathias Plöger
Chefredakteur



6 © Forum KI



35 © Magnific



37 © Forum KI

IMPLANTOLOGIE

6 **Klinische Erfahrungen mit Patientinnen und Patienten der §-28-Ausnahmeindikation**
Fabian Engelskirchen, Dr. Andrea Klink

14 **All-on-4: Implantatgestützte vollkeramische Brückenkonstruktion im digitalen Workflow**
Prof. Dr. Sven Rinke, M.Sc., M.Sc., Dr. Holger Ziebolz

24 **Biologische Knochenregeneration mittels Tenting-Pole-Technik ohne Schirmschrauben**
Moustafa Hijazi, M.Sc., M.Sc.

28 **3.0 Frontzahn-Einzelimplantat in eng begrenzter Lücke im Unterkiefer**
Dr. Ingo Frank et al.

32 **Die minimalinvasive medizinische Implantation (MIMI) in unserer Praxis**
Dr. Hubertus Hofinger

ABRECHNUNG

35 **Weichgewebschirurgie in der Implantologie korrekt abrechnen**
Jessica Kolkman

RECHT

37 **Zahnmedizinisch und juristisch korrektes Verhalten bei Gerichtsstreitigkeiten**
Dr. Mathias Plöger, Dr. Matthias Windmann

IDS

41 **Kontinuierliche Entwicklung und innovative Gamechanger**
Dr. Christian Ehrensberger

RUBRIKEN

3 **Editorial**
4 **Inhalt**
42 **Impressum**



© bredent medical GmbH & Co. KG

EthOss®
Grow Stronger

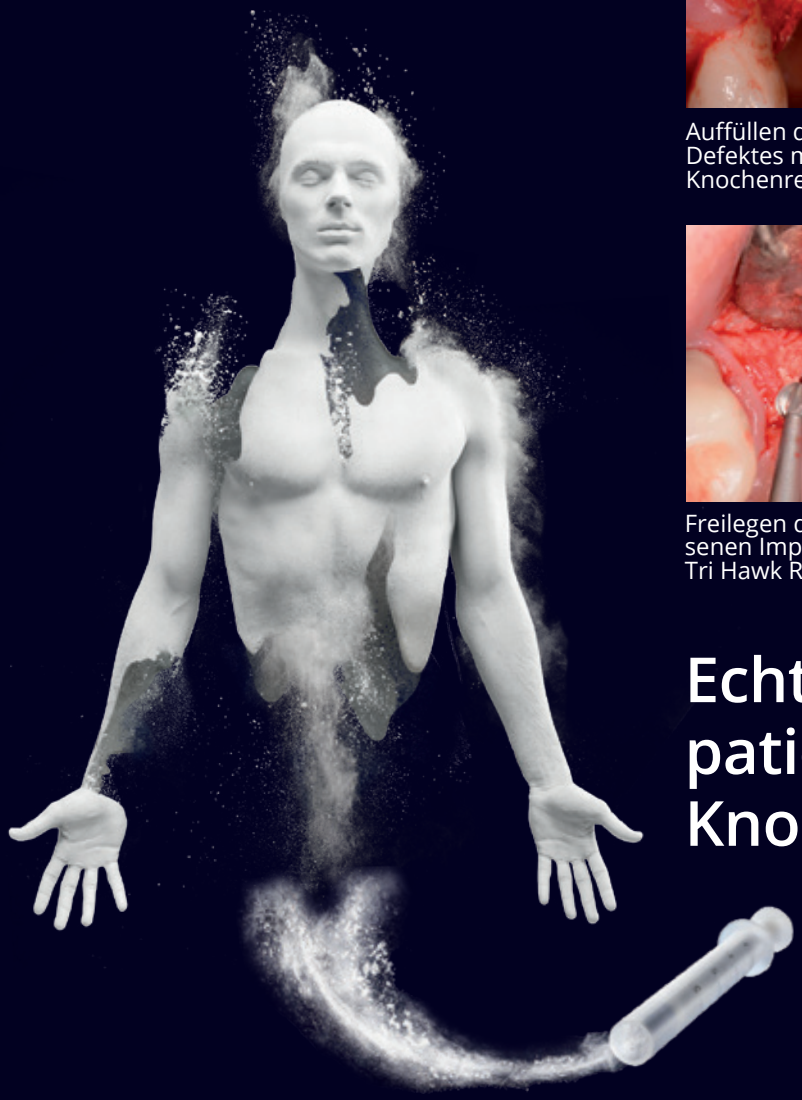

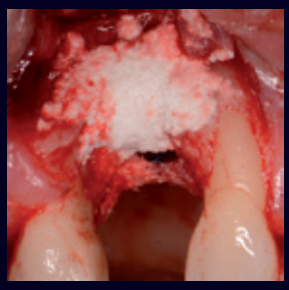

Auffüllen des Defektes mit EthOss Knochenregeneration



Eigenknochenbildung nach 12 Wochen über das Implantat hinaus

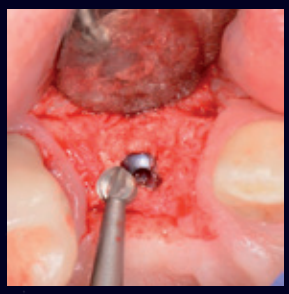

Freilegen des eingewachsenen Implantats mittels Tri Hawk Rosenbohrer

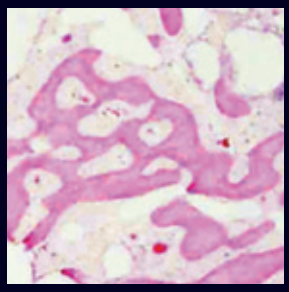

50 % körpereigene Knochen nach 12 Wochen

Echte biologische, patienteneigene Knochenregeneration

Hier geht es zum aktuellen EthOss Angebot:

SAFER
keine menschlichen oder tierischen Zellen

SIMPLER
keine Kollagen-membranen notwendig

STRONGER
wird vollständig durch körpereigenen Knochen ersetzt – bis zu 50 % innerhalb von 12 Wochen



Die Geschwindigkeit der Heilung und patienteneigene Bildung von neuem Knochen mittels EthOss ist bei der Freilegung außergewöhnlich zu beobachten. Auch hervorzuheben ist die Weichgewebsheilung und die Zunahme von Weichgewebe, sowohl horizontal als auch vertikal.

Dr. Kianusch Yazdani, Münster



Im direkten Vergleich mit autologem Knochen ist EthOss das nächstbeste Material für den biologischen Knochenaufbau. In einer Welt, in der die religiöse oder ganzheitliche Weltanschauung immer wichtiger wird, ist EthOss der aktuelle Gamechanger.

Dr. med. dent. Manuel Waldmeyer, Kassel



@ Forum-KI

Zwischen Anspruch und Realität

Klinische Erfahrungen mit Patientinnen und Patienten der §-28-Ausnahmeindikation

Behandlungsteams in Universitätszahnkliniken wie Tübingen sehen sich täglich mit einem breiten Spektrum an klinischen Herausforderungen konfrontiert – darunter Menschen mit bestimmten allgemeinmedizinisch ursächlichen Voraussetzungen, deren implantologische Versorgung von der gesetzlichen Krankenversicherung übernommen wird. Möglich wird dies durch die sogenannten Ausnahmeindikationen des § 28 Abs. 2 SGB V. Dieser Beitrag schildert anhand von zwei klinischen Beispielen Erfahrungen mit dieser Patientengruppe und beleuchtet, was das gesamte interdisziplinäre Team von diesen Fällen lernen kann. Die hier beschriebenen Erkenntnisse basieren auf Behandlungsfällen, die an der Abteilung für Prothetik der Universitätszahnklinik Tübingen in enger Zusammenarbeit mit der Abteilung für Mund-, Kiefer- und Gesichtschirurgie durchgeführt wurden.

Das Sozialgesetzbuch V (SGB V) regelt in § 28 Abs. 2 die zahnärztliche Behandlung im Leistungskatalog der gesetzlichen Krankenversicherung (GKV). Der Paragraf ist in seiner Grundstruktur eindeutig: Implantologische Leistungen gehören grundsätzlich nicht zum Leistungsumfang der GKV. Sie sind damit für den Großteil der Kassenpatienten eine Privat- und Selbstzahlerleistung. Der Gesetzgeber hat jedoch eine wichtige Ausnahmeregelung verankert: In bestimmten, vom Gemeinsamen Bundesausschuss (G-BA) festgelegten Fällen – den sogenannten „besonders schweren Fällen" – übernimmt die Krankenkasse die Implantatbehandlung einschließlich der prothetischen Suprakonstruktion als Sachleistung im Rahmen einer medizinischen Gesamtbehandlung. Die gesetzliche Formulierung, lautet:

> Das Gleiche gilt für implantologische Leistungen, es sei denn, es liegen seltene vom Gemeinsamen Bundesausschuss in Richtlinien nach § 92 Abs. 1 festzulegende Ausnahmeindikationen für besonders schwere Fälle vor, in denen die Krankenkasse diese Leistung einschließlich der Suprakonstruktion als Sachleistung im Rahmen einer medizinischen Gesamtbehandlung erbringt. SGB V, § 28 Abs. 2 (Dezember 1988, in der jeweils geltenden Fassung)

Die konkreten Ausnahmeindikationen sind in den Richtlinien des G-BA definiert. Als „besonders schwere Fälle" gelten Situationen, in denen größere Kiefer- oder Gesichtsdefekte vorliegen. Diese können ihre Ursache in Tumoroperationen haben, in Entzündungen des Kiefers (Osteomyelitis), in der operativen Entfernung großer Zysten wie follikulärer Zysten oder Keratozysten, in Osteopathien ohne Kontraindikation für eine Implantatversorgung sowie in angeborenen Fehlbildungen des Kiefers wie Lippen-Kiefer-Gaumenspalten und ektodermalen Dysplasien. Auch Unfälle, die zu Kieferdefekten geführt haben, fallen unter diese Regelung. Darüber hinaus gelten als Ausnahmeindikation: eine dauerhaft bestehende extreme Xerostomie, insbesondere als Folge einer Tumorbestrahlung im Kopf-Hals-Bereich, eine generalisierte genetische Nichtanlage von Zähnen, wie sie bei Down-Syndrom und ektodermaler Dysplasie vorkommen kann, sowie nicht willentlich beeinflussbare muskuläre Fehlfunktionen im Mund- und Gesichtsbereich, etwa Spastiken. Für die Zahntechnik ist dieser Rechtsrahmen von unmittelbarer praktischer Bedeutung: Jede prothetische Suprakonstruktion, die im Rahmen dieser Ausnahmeindikation hergestellt wird, ist Kassenleistung. Das bedeutet einerseits eine festgelegte Vergütungsstruktur, andererseits aber auch eine klare gesellschaftliche Verantwortung: Diese Patienten haben nach oft langjähriger Leidenszeit einen gesetzlich verankerten Anspruch auf umfassende Versorgung – und die Zahntechnik ist ein unverzichtbarer Teil dieser Versorgungskette.

Fallbeispiel 1:
Kriegsverletzung und ihre Langzeitfolgen Anamnese und Ausgangssituation
Der erste Patient, ein 61-jähriger Hausmeister, stellte sich mit den Langzeitfolgen einer schweren Unterkiefer-Trümmerfraktur vor. Diese hatte er rund 30 Jahre zuvor als Kriegsverletzung erlitten. Die Indikation zur kassenfinanzierten Implantatversorgung war eindeutig: Zustand nach Unterkiefer-Trümmerfraktur mit nachfolgenden strukturellen Veränderungen des Kieferkamms. Der Oberkiefer war suffizient mit festsitzendem Zahnersatz versorgt, im Unterkiefer war bis dato eine Modellgussprothese mit Halteelement an Zahn 33 als letztem verbleibendem Zahn eingegliedert. Zahn 33 musste aufgrund einer PA-Schädigung nun extrahiert werden, was einen insuffizienten Halt der Prothese bei sonstiger Zahnlosigkeit des Unterkiefers zur Folge hatte **(Abb. 1a und b)**. Die Versorgung mit einer konventionellen Totalprothese war aufgrund der anatomisch veränderten Knochenverhältnisse durch die zahlreichen Frakturen nicht indiziert.

Befund und klinische Herausforderungen
Der Kieferkamm im Unterkiefer zeigte sich schmal, uneben und zerklüftet – direkte Folge der Trümmerfraktur und der damaligen chirurgischen Versorgung. Ausgeprägte, bis zum Kieferkamm inserierende Narbenzüge erschwerten die anatomischen Verhältnisse zusätzlich erheblich **(Abb. 2)**. Eine konventionelle prothetische Versorgung im Sinne einer Totalprothese war unter diesen Bedingungen nicht möglich: Der Kieferkamm bot keine ausreichende Auflage, und die Narbenzüge ließen keinen funktionellen Prothesenhalt entstehen. Für die klassische Totalprothetik müssen bestimmte Mindestvoraussetzungen erfüllt sein – eine ausreichende Kieferkammhöhe und -breite, eine mukosale Lagerung ohne massive Narbenzüge, ausreichend Platz für Prothesenbasis und Okklusion. All das war hier nicht gegeben.

Behandlungsplanung und chirurgische Vorbehandlung
Das interdisziplinäre Team entschied sich für einen implantatgestützten Zahnersatz. Im Rahmen der chirurgischen Vorbehandlung wurden vier Implantate gesetzt/inseriert. Gleichzeitig wurde eine modellierende Osteotomie durchgeführt, um den unebenen und zerklüfteten Kieferkamm auf ein Niveau zu bringen, das sowohl für die Implantatverankerung als auch für die spätere prothetische Versorgung geeignet war. Ein weiterer chirurgischer Eingriff war die Vestibulumplastik. Diese Maßnahme zielt darauf ab, die Narbenzüge zu lösen und das Vestibulum zu vertiefen. Nach der Vestibulumplastik wurde eine Verbandplatte eingesetzt, die einerseits das Operationsgebiet schützte und andererseits zur Formgebung des neu entstandenen Gewebes beitrug. Aufgrund der fehlenden Befestigungsmöglichkeiten an Zähnen wurde die Platte mittels zweier Lokatoren auf den endständigen Implantaten angebracht **(Abb. 3a und b)**. Für die Zahntechnik bedeutete diese Verbandplatte eine erste technische Anfertigung, die präzise auf die postoperative Situation abgestimmt sein musste.

Die Rolle der Zahntechnik:
Individualisierung statt Standardlösung
Dieser Fall illustriert exemplarisch, warum die Zahntechnik bei §-28-Patienten keine Standardlösungen liefern kann. Jede Situation ist anatomisch einzigartig. Der Kieferkamm eines Patienten nach Trümmerfraktur folgt keiner Lehrbuchgeometrie. Die Verbandplatte musste exakt auf die operierten Verhältnisse abgestimmt sein. Die spätere implantologisch abgestützte Suprakonstruktion musste die verbliebenen anatomischen Besonderheiten berücksichtigen: die Asymmetrien, die Narben, die veränderte Muskelführung. Als prothetisches Endergebnis wurde der Patient mit einer implantatgetragenen Stegprothese im Unterkiefer versorgt **(Abb. 4a bis d)**. Der Steg, der auf den vier gesetzten Implantaten verankert ist, bietet der Prothese einen sicheren, reproduzierbaren Halt – eine Versorgungsform, die den anatomischen Besonderheiten des zerklüfteten Kieferkamms und den Narbenzügen Rechnung trägt und gleichzeitig eine deutlich höhere Stabilität und Kaufunktion ermöglicht, als es mit konventionellen Mitteln möglich gewesen wäre. Für den Patienten bedeutete die Stegprothese nach langjähriger insuffizienter Versorgung einen grundlegenden Wandel seiner Lebensqualität: erstmals wieder zuverlässiger Halt beim Kauen, keine Angst vor dem Herausfallen der Prothese im Alltag und die Möglichkeit, wieder uneingeschränkt am gesellschaftlichen Leben teilzunehmen.

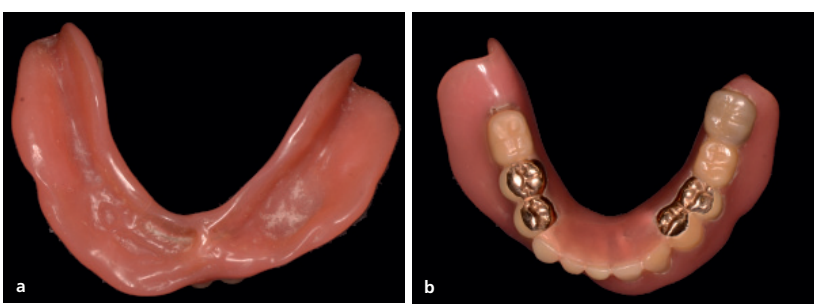

Abb. 1a u. b: Interimsversorgung des Unterkiefers. Die über die Jahre immer wieder erweiterte und angepasste Teleskopprothese verdeutlicht die langjährige prothetische Unterversorgung bei anatomisch kompromittiertem Kieferkamm.

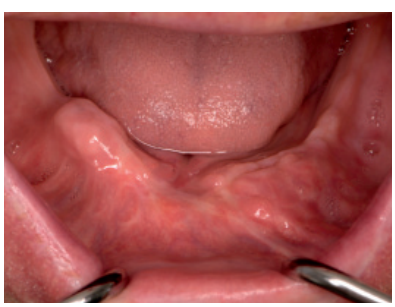

Abb. 2: Ausgangsbefund nach Extraktion des nichterhaltungswürdigen Zahnes 33. Schmaler, unebener und zerklüfteter Kieferkamm mit tief inserierenden Narbenzügen.

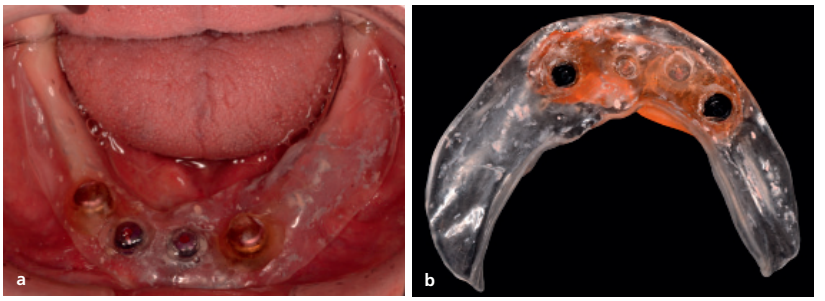

Abb. 3a: Verbandplatte in situ nach Vestibulumplastik. Aufgrund fehlender dentaler Abstützung wurde die Platte mittels zweier Lokatoren auf den endständigen Implantaten befestigt. Die Platte schützt das Operationsgebiet und formt das Weichgewebe in der Heilungsphase. **b:** Verbandplatte von basal.

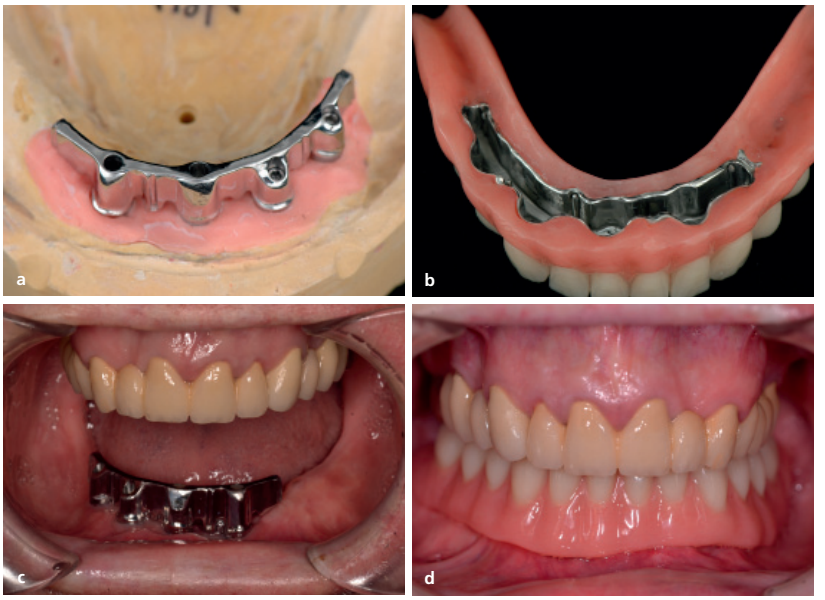

Abb. 4a u. b: Fertiggestellter Zahnersatz: individuell gefräster Steg mit Friktionsstiften auf MP-Abutments. **c u. d:** Fertiggestellter Zahnersatz nach Eingliederung. Endergebnis: implantatgetragene Stegprothese im Unterkiefer auf vier Implantaten. Der Steg gewährleistet einen sicheren, reproduzierbaren Prothesenhalt trotz ungünstiger Kieferkammmorphologie und ausgeprägten Narbenzügen.

Fallbeispiel 2: Ameloblastom in der frühen Kindheit und seine lebenslangen Folgen

Anamnese und Ausgangssituation

Das zweite Fallbeispiel zeigt die andere Seite des §-28-Spektrums: nicht die Folgen eines Unfalls oder einer Kriegsverletzung im Erwachsenenalter, sondern die Langzeitfolgen einer schweren Erkrankung aus der frühen Kindheit. Die Patientin ist eine 22-jährige Studierende, bei der im Alter von drei Jahren ein Ameloblastom im Unterkiefer diagnostiziert und operiert wurde. Ein Ameloblastom ist ein lokal aggressiver, primär benigner Tumor, der vom Schmelzepithel (Ameloblasten) ausgeht und bevorzugt im Kieferbereich auftritt. Bei einem dreijährigen Kind ist die operative Versorgung eines solchen Tumors mit erheblichen funktionellen und ästhetischen Langzeitfolgen verbunden – insbesondere, wenn eine Kontinuitätsresektion des Unterkiefers notwendig wird, also eine vollständige Durchtrennung und teilweise Entfernung des Unterkieferknochens.

Befund und klinische Herausforderungen

Als die Patientin zur Erstvorstellung in die Universitätsklinik Tübingen kam, präsentierte sich ein vielschichtiges klinisches Bild. Im Oberkiefer zeigte sich eine vollständige Bezahnung von Zahn 18 bis 28, die Weisheitszähne waren retiniert, und die Patientin trug bereits eine Multiband-Multibracket-Apparatur – ein Hinweis auf die kieferorthopädischen Begleitmaßnahmen, die sich durch ihren gesamten Behandlungsverlauf zogen. Der Unterkiefer zeigte den Zustand nach Kontinuitätsresektion im Bereich des Zahnes 41 bis zum Kieferwinkel aufgrund des Ameloblastoms sowie Rekonstruktion mittels Fibula- und Schleimhauttransplantat **(Abb. 5a und b)**, durchgeführt an einer anderen Institution. Multiple Osteosyntheseplatten befanden sich in situ. Eine Hypästhesie des dritten Trigeminusastes (V3) rechts lag vor, bedingt durch die chirurgischen Eingriffe in unmittelbarer Nähe des Nervus alveolaris inferior. Die Mundöffnung war mit nur etwa 25 mm stark eingeschränkt – ein Wert, der deutlich unterhalb der funktionellen Norm liegt und die gesamte Behandlung, besonders die Abformung prothetischer Arbeiten, erheblich erschwert.

Das Fibulatransplantat als Behandlungsgrundlage

Die Rekonstruktion des Unterkiefers mittels eines Fibulatransplantats, wie es bei der hier beschriebenen Patientin durchgeführt wurde, ist ein mikrochirurgischer Eingriff von hoher Komplexität. Die Fibula – das Wadenbein – wird mit ihrer Blutversorgung entnommen und als vaskularisiertes Knochentransplantat in den Unterkiefer eingesetzt. Diese Methode hat sich bei ausgedehnten Unterkieferdefekten bewährt, da sie ausreichend Knochenvolumen für eine spätere Implantatversorgung bietet. Für die Zahntechnik ist das Fibulatransplantat in mehrfacher Hinsicht bedeutsam: Die Knochendimension weicht erheblich von der eines natürlichen Unterkiefers ab, die Knochenbreite der Fibula ist in der Regel deutlich geringer als die des natürlichen Alveolarkamms. Das bedeutet, dass die Implantatposition und -angulation sowie die prothetische Suprakonstruktion sorgfältig auf diese veränderte Anatomie abgestimmt werden müssen. Standardprothetik im eigentlichen Sinne ist hier nicht möglich.

Bone Growth Concept

copa SKY IMPLANT SYSTEM

TRUSTED QUALITY 2023 2021 CLEAN IMPLANT bredent medical · created by

copaSKY

mit einer Verbindung und mikrostrukturiertem Backtaper.

Schmal.



3.0 mm

Schräg.



bis 35°

Ultrakurz.



5.2 mm

Irrtum und Änderungen vorbehalten

PERFEKT

in jeder Knochensituation.
in allen Indikationen.
in der Sofortversorgung.
im digitalen Workflow.

SCAN ME

bredent medical | bredent group

bredent medical GmbH & Co. KG · Weissenhorner Str. 2 · 89250 Senden · Germany · T: +49 7309 872-600 · info-medical@bredent.com · www.bredent-medical.com

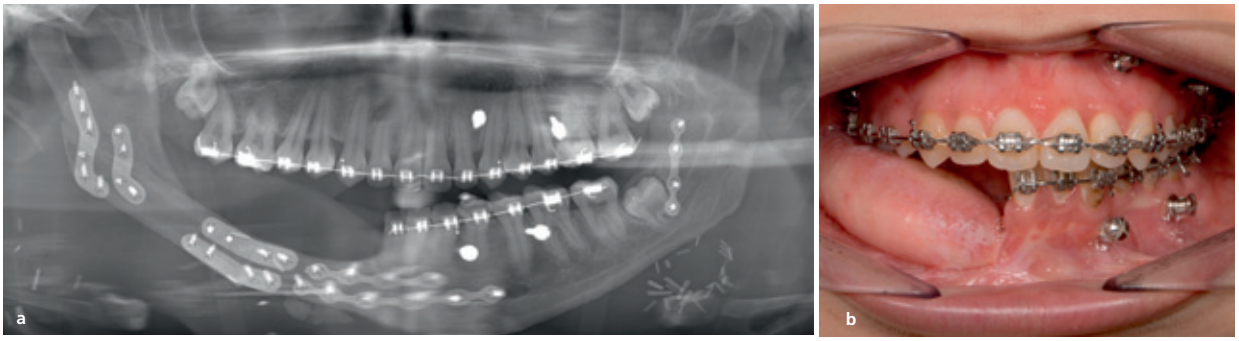

Abb. 5a: OPT nach Fibulatransplantat im Unterkiefer rechts. **b:** Intraoraler Befund nach Rekonstruktion mittels vaskularisiertem Fibulatransplantat sowie Schleimhautdeckung.

Indikation, Vorbehandlung und interdisziplinäre Planung
Die Indikation zur oralen Rehabilitation mittels dentaler Implantate war in diesem Fall evident. Ohne Implantatversorgung wäre keine suffiziente Versorgung möglich. Die Behandlung erforderte umfangreiche Vorbereitungsschritte und eine enge interdisziplinäre Zusammenarbeit zwischen Prothetik, Mund-, Kiefer- und Gesichtschirurgie sowie Kieferorthopädie. Die eingeschränkte Mundöffnung von nur 25 mm stellte das gesamte Team vor logistische Herausforderungen: Abformungen mussten mit entsprechend konfigurierten Löffeln genommen werden. Anproben waren zeitaufwendiger und für die Patientin anstrengender. Die Planung der Suprakonstruktion musste von Beginn an die Zugänglichkeit des Behandlungsfelds berücksichtigen. Hier war die Zahntechnik gefordert, Lösungen zu entwickeln, die nicht nach dem Standard-Workflow funktionieren, sondern auf die individuelle Situation der Patientin zugeschnitten waren. Als prothetisches Endergebnis wurde für die Patientin ein Teilsteg mit vestibulärem Schwenkriegel hergestellt **(Abb. 6a bis c)**. Die Entscheidung für diese Konstruktion war dabei gleich von zwei klinischen Überlegungen geleitet: Erstens dient der Schwenkriegel der Lagesicherung der Prothese – er gewährleistet einen definierten, reproduzierbaren Sitz und verhindert ungewollte Dislokation. Zweitens erfüllt er eine wichtige Schutzfunktion vor Aspiration, die bei dieser Patientin aufgrund der stark eingeschränkten Mundöffnung und der insgesamt kompromittierten oralen Situation von besonderer Bedeutung ist. Die vestibuläre Positionierung des Schwenkriegels war dabei keine ästhetische Präferenz, sondern eine direkte Konsequenz der eingeschränkten Mundöffnung von nur 25 mm: Ein lingualer Zugang – wie er in der Standardprothetik bevorzugt wird – war unter diesen anatomischen Bedingungen nicht realisierbar. Auch die Einund Ausgliederung der Prothese konnte von der Patientin nur durch diese Art des Zugangs durchgeführt werden. Dieses Detail verdeutlicht exemplarisch, wie sehr die Zahntechnik bei §-28-Patienten nicht nur handwerkliches Geschick, sondern auch klinisches Mitdenken und Problemlösungsbereitschaft abseits etablierter Standards erfordert.
Das erzielte Endergebnis war nach langjähriger Leidenszeit für die junge Patientin eine deutliche ästhetische und funktionelle Verbesserung. Die orale Rehabilitation veränderte nicht nur die Kaufunktion, sondern auch das Selbstbild und die Lebensqualität einer jungen Frau, die seit ihrer frühen Kindheit mit den Folgen einer schwerwiegenden Erkrankung gelebt hatte.

Klinische Erkenntnisse:
Was §-28-Patienten das Behandlungsteam lehren
Aus der Arbeit mit dieser besonderen Patientengruppe lassen sich zentrale Erkenntnisse ableiten, die weit über die rein technische Dimension hinausgehen und für jeden im Behandlungsteam – ob Zahnarzt, Chirurg oder Zahntechniker – von Relevanz sind.

• Ganzheitlicher Blick ist unerlässlich
Die medizinische, soziale und psychische Situation dieser Patienten müssen gemeinsam betrachtet werden. Ein Patient, der jahr-



Abb. 6a–c: Teilsteg mit vestibulärem Schwenkriegel zur Lagesicherung und zum Aspirationsschutz. Die vestibuläre Positionierung des Riegels war durch die stark eingeschränkte Mundöffnung von 25 mm bedingt, die einen lingualen Zugang nicht erlaubte.

zehntelang mit einer schlechtsitzenden Prothese oder gar ohne funktionierende Dentition gelebt hat, bringt nicht nur eine anspruchsvolle Anatomie mit, sondern auch eine emotionale Geschichte, häufig begleitet von Scham, sozialer Rückzugstendenz und einem tiefen Misstrauen gegenüber medizinischen Maßnahmen. Das Behandlungsteam muss diese Dimension wahrnehmen und in die Therapieplanung integrieren.

• Keine Behandlung von der Stange
Individuelle Befunderhebung und Backward-Planung sind der einzig gangbare Weg. Die Backward-Planung – also die Therapieplanung ausgehend vom gewünschten prothetischen Endergebnis zurück zu den notwendigen chirurgischen und orthodontischen/kieferorthopädischen Vorbereitungsschritten – ist bei diesen Patienten nicht eine von mehreren Methoden, sondern die einzig sinnvolle Herangehensweise. Nur wer das Ziel kennt, kann den Weg dorthin sinnvoll planen. Für die Zahntechnik bedeutet das: Bereits in der Planungsphase, lange bevor chirurgische Eingriffe stattfinden, muss die prothetische Perspektive eingebracht werden. Welche Implantatposition ermöglicht welche Suprakonstruktion? Welche ästhetischen Anforderungen hat der Patient? Welche funktionellen Mindestanforderungen muss die Restauration erfüllen? Diese Fragen müssen von Anfang an mitgedacht werden.

• Interdisziplinäre Zusammenarbeit ist entscheidend
Chirurgie, Prothetik, Zahntechnik und Kieferorthopädie müssen Hand in Hand arbeiten. Das klingt selbstverständlich – ist es aber in der Praxis nicht immer. Die hier vorgestellten Fälle zeigen, dass Behandlungserfolge nur entstehen, wenn alle Beteiligten zur gleichen Zeit über die gleichen Informationen verfügen und auf das gleiche Ziel hinarbeiten. Das Rübeling Dental-Labor Bremerhaven, das in beiden Fällen die zahntechnischen Arbeiten übernahm, war dabei ein unverzichtbarer Partner. Für die Zahntechnik bedeutet interdisziplinäre Zusammenarbeit in diesen Fällen konkret: Teilnahme an Planungsgesprächen, frühzeitige Kommunikation über technische Machbarkeit und Grenzen, Rückfragen stellen, wenn die anatomische Situation Zweifel an einem geplanten Vorgehen aufwirft. Die Zahntechnik ist kein nachgelagerter Dienstleister – sie ist ein gleichberechtigter Bestandteil des klinischen Teams.

• Lebensqualität als oberstes Therapieziel
Nach oft langjähriger Leidenszeit steht die Wiederherstellung der Lebensqualität im Mittelpunkt. Es geht um funktionelle und ästhetische Ergebnisse, die das Leben messbar verbessern, so wie im oben beschriebenen Fallbeispiel des 61-jährigen Patienten, der seit 30 Jahren mit den Folgen einer Kriegsverletzung lebte und dem die neue implantatgetragene Stegprothese im Unterkiefer endlich wieder eine deutlich höhere Stabilität und bessere Kaufunktion ermöglichte.

• Patientenspektrum von jung bis alt
Die Ausnahmeindikation umfasst ein breites Altersspektrum: von der dreijährigen Ameloblastompatientin bis zum über 60-jährigen Unfallopfer. Das bedeutet für die Zahntechnik, dass die Anforderungen an Materialien, Haltbarkeit, Ästhetik und Funktion extrem variieren. Eine 22-Jährige hat andere Langzeitansprüche an ihre prothetische Versorgung als ein 61-Jähriger. Diese Dimension muss bei der Materialwahl und der Konstruktionsplanung berücksichtigt werden.

• Psychische Belastung nicht unterschätzen
Komplexe Schicksale fordern das gesamte Team – und das schließt die Zahntechnik mit ein. Die emotionale Dimension, die jeder dieser Fälle mit sich bringt, wirkt sich auf alle Beteiligten aus. Wer jahrelang mit einem schwer entstellenden Kieferdefekt gelebt hat, kommt nicht nur mit einem technischen Problem zur Behandlung. Das Bewusstsein für diese Belastung, die Bereitschaft zur Empathie und die Fähigkeit, mit dem Behandlungsteam auch über diese Dimension zu kommunizieren, gehört zu den wichtigsten nichttechnischen Kompetenzen in diesem Bereich.

Fazit:
Was die §-28-Patienten der Zahntechnik bedeuten
Die §-28-Ausnahmeindikation ist weit mehr als eine juristische Fußnote im Sozialgesetzbuch. Sie ist der gesetzlich verankerte Ausdruck eines gesellschaftlichen Konsenses: Dass Menschen, die durch Krankheit, Unfall oder angeborene Fehlbildung schwere orofaziale Defekte erlitten haben, einen Anspruch auf umfassende medizinische Versorgung haben – auch wenn diese Versorgung implantologische Maßnahmen erfordert. Für die Zahntechnik bedeutet diese Patientengruppe eine der anspruchsvollsten und zugleich bedeutsamsten Aufgaben. Standardisierte Workflows und Massenproduktion haben hier keinen Platz. Gefragt sind fachliches Wissen, anatomisches Verständnis, klinische Kommunikationsfähigkeit und die Bereitschaft, in jedem Einzelfall von null anzufangen. Gleichzeitig bieten diese Fälle eine einzigartige Möglichkeit zur fachlichen Weiterentwicklung: Wer gelernt hat, im Fibulatransplantat-Unterkiefer zu arbeiten, wer Verbandplatten nach Vestibulumplastik konstruiert und Suprakonstruktionen für zerklüftete Kriegsverletzten-Kieferkämme entwickelt hat, der hat ein technisches und klinisches Rüstzeug erworben, das weit über den Alltag der Regelversorgung hinausreicht. Die interdisziplinäre Zusammenarbeit, die diese Fälle erfordern – zwischen Prothetik, MKGC, Kieferorthopädie und zahntechnischem Labor –, ist kein notwendiges Übel, sondern die eigentliche Stärke dieses Versorgungskonzepts. Wenn alle Beteiligten als Team arbeiten und die Zahntechnik als gleichberechtigter Partner wahrgenommen wird, entstehen Ergebnisse, die das Leben von Menschen mit schweren Schicksalen nachhaltig verändern. Beide beschriebene Fälle stehen stellvertretend für viele weitere Patienten, die auf solche Behandlungen warten – und sie zeigen, was möglich ist, wenn Anspruch und Realität zusammengeführt werden. Die hier präsentierten Erfahrungen sind erst der Anfang – und die Lernkurve, die diese Patientengruppe dem Team bietet, ist noch lange nicht ausgereizt. ■

Autoren: ZA Fabian Engelskirchen, Dr. Andrea Klink
Bilder: © Engelskirchen

Danksagung
Die vorgestellten Behandlungsfälle entstanden in enger Zusammenarbeit mehrerer Abteilungen und Institutionen. Die prothetische Versorgung erfolgte durch ZA Fabian Engelskirchen unter der Mentorschaft von OÄ Dr. Walter, Abteilung für Prothetik, Universitätszahnklinik Tübingen. Die chirurgischen Eingriffe wurden von OA Dr. Schulz, Abteilung für Mund-, Kiefer und Gesichtschirurgie der Universitätszahnklinik Tübingen, durchgeführt. Die zahntechnischen Arbeiten fertigte das Rübeling Dental-Labor GmbH, Bremerhaven, an. Für die zahnmedizinische Assistenz danken die Autoren Frau Eldina Ajupi.

Rechtliche Grundlage
Sozialgesetzbuch (SGB) Fünftes Buch (V) – Gesetzliche Krankenversicherung, § 28 Ärztliche und zahnärztliche Behandlung (Dezember 1988, in der jeweils geltenden Fassung).
Verfügbar unter:
https://www.gesetze-im-internet.de/sgb_5/__28.html
Gemeinsamer Bundesausschuss (G-BA): Richtlinien zur vertragszahnärztlichen Behandlung – Ausnahmeindikationen zur Implantatversorgung gemäß § 92 Abs. 1 SGB V.
Verfügbar unter:
https://abrechnungsmappe.kzvb.de/richtlinien-gba/behandlungsrichtlinie-gba/b-vertragszahnaerztlichebehandlung/ausnahmeindikationen

Fabian Engelskirchen
Lehrstuhl für Zahnärztliche Prothetik und Zahnärztlich Implantologische Versorgung Universitätsklinik für Zahn-, Mund- und Kieferheilkunde
Osianderstraße 2–8
72076 Tübingen
fabian.engelskirchen@med.uni-tuebingen.de

Dr. Andrea Klink
Leitende Oberärztin und stellvertretende ärztliche Direktorin der Abteilung
Lehrstuhl für Zahnärztliche Prothetik und Zahnärztlich Implantologische Versorgung Universitätsklinik für Zahn-, Mund- und Kieferheilkunde
Osianderstraße 2–8
72076 Tübingen
andrea.klink@med.uni-tuebingen.de

Literaturverzeichnis unter:
www.dentalwelt.spitta.de/epaper-zmk/



Fabian Engelskirchen

2015–2018 Ausbildung zum Zahntechniker
2018–2023 Studium der Zahnmedizin an der Eberhard Karls Universität Tübingen
Seit 03/2024 wissenschaftlicher Mitarbeiter Zahnärztliche Prothetik und Zahnärztlich Implantologische Versorgung; Universitätsklinik für Zahn-, Mund und Kieferheilkunde Tübingen



Dr. Andrea Klink

1995-1999: Ausbildung zur Zahntechniker
1999-2004: Studium der Zahnmedizin an der Eberhard Karls Universität Tübingen
Seit 2004: wissenschaftliche Mitarbeiterin Zahnärztliche Prothetik und Zahnärztlich Implantologische Versorgungen
2007: Promotion
Seit 2015: Spezialistin für Prothetik der DGPro
Seit 2016: Oberärztin
Seit 2018: Leiterin der klinischen Studierendenkurse
Seit 2025: Leitende Oberärztin und stellvertretende ärztliche Direktorin der Abteilung



5 Jahre Garantie inklusive.

Exklusiv für KaVo ProXam 3D, ProXam 3DQ und ProXam 3DQ Pro.

Mehr Sicherheit für Ihre Investition:
Profitieren Sie bei Ihrer Bestellung im Oktober und November 2026 von einer verlängerten Garantie auf KaVo 3D Geräte.

Jetzt informieren und Vorteile sichern.

KaVo Dental GmbH | Bismarckring 39 | 88400 Biberach | Deutschland
www.kavo.com

KAVO
Dental Excellence

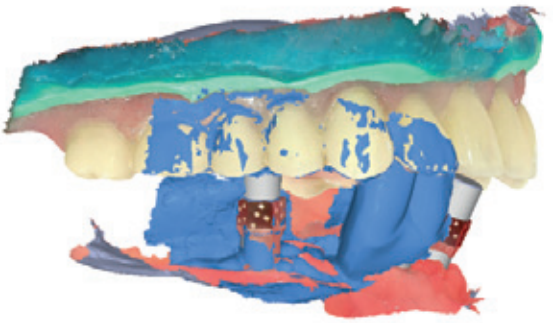



Sofortversorgung des zahnlosen Unterkiefers

Implantatgestützte vollkeramische Brückenkonstruktion nach dem „All-on-4"-Konzept im komplett digitalen Workflow

Der vorliegende Fallbericht beschreibt die Rehabilitation eines zahnlosen Unterkiefers nach dem All-on-X-Prinzip auf vier Implantaten im komplett digitalen Workflow mit der Anwendung der intraoralen Photogrammetrie. Dank dieser alternativen Technologie können Limitationen der konventionellen Intraoralscans vermieden und somit die Präzision und Passung der Restauration verbessert werden.

Die prothetische Sofortversorgung zahnloser Kiefer nach dem „All-on-4"-Konzept, das erstmals 2003 für den zahnlosen Unterkiefer beschrieben wurde [8], hat sich seit ihrer Einführung als vorhersagbares Verfahren etabliert. In einer Nachfolgeuntersuchung mit 10- bis 18-jähriger Beobachtungszeit lagen die kumulative Implantatüberlebensrate bei 93,0%, die implantatbezogene Erfolgsrate bei 91,7% und die Prothesenüberlebensrate weiterhin auf hohem Niveau bei 98,8% [9]. Charakteristisch ist die Kombination aus zwei axial inserierten anterioren Implantaten und zwei nach distal angulierten posterioren Implantaten [9]. Durch diese Implantatkonfiguration kann das vorhandene Knochenangebot im interforaminalen Bereich optimal genutzt werden, während gleichzeitig die Extensionen reduziert und anatomische Risikostrukturen wie der N. alveolaris inferior geschont werden können. In vielen Fällen lassen sich so augmentative Maßnahmen vermeiden oder zumindest deutlich reduzieren, ohne die funktionellen Anforderungen an die Versorgung zu kompromittieren [2].

Ein wesentlicher Bestandteil dieses Konzepts ist die Möglichkeit der Sofortversorgung. Voraussetzung hierfür ist eine ausreichende Primärstabilität aller Implantate, die eine unmittelbare provisorische Belastung erlaubt. Für die Patientin bzw. den Patienten bedeutet dies nicht nur eine Verkürzung der Behandlungsdauer, sondern insbesondere den unmittelbaren Erhalt einer festsitzenden Versorgung und damit eine erhebliche Verbesserung von Komfort, Funktion und sozialer Teilhabe bereits während der Einheilphase [5]. In den vergangenen zwei Jahrzehnten wurde das ursprüngliche Behandlungskonzept kontinuierlich weiterentwickelt und wissenschaftlich umfassend untersucht. Heute werden unter dem Begriff All-on-X verschiedene implantatprothetische Konzepte zusammengefasst, bei denen ein vollständig zahnloser Kiefer mithilfe einer definierten Anzahl (vier bis acht) strategisch positionierter Implantate festsitzend rehabilitiert wird [16].

Die aktuelle wissenschaftliche Evidenz belegt für Rehabilitationen nach dem All-on-X-Prinzip hohe Implantat- und Prothesenüberlebensraten von bis zu 90% nach Beobachtungszeiten von bis zu 25 Jahren sowie eine ausgeprägte Verbesserung patientenberichteter Behandlungsergebnisse [4,2]. Aktuelle Übersichtsarbeiten zeigen, dass der langfristige Erfolg weniger von einer möglichst hohen Implantatzahl als vielmehr von einer sorgfältigen präoperativen Diagnostik, einer ausreichenden Primärstabilität, einer belastungsadaptierten prothetischen Planung sowie der Berücksichtigung patientenspezifischer Risikofaktoren abhängt [5]. Vor diesem Hintergrund gewinnen zunehmend auch digitale Verfahren an Bedeutung, da durch computergestützte Verfahren und Technologien der gesamte Prozess von der Planung bis zur Fertigung optimiert werden kann. Insbesondere durch die Kombination von 3D-Röntgenaufnahmen (digitale Volumentomographie) und intraoralen Scans können die Kieferkammanatomie und die intraorale Situation exakt erfasst werden, sodass die Fertigung präziser Navigationsschablonen im 3D-Druckverfahren möglich ist. Für eine präzise und zeitsparende Fertigung provisorischer Versorgun-

gen können 3D-Druckverfahren eingesetzt werden, während sich für die definitive Versorgung vermehrt subtraktiv gefertigte (gefräste) monolithische Zirkonoxidkeramikbrücken etabliert haben [10,11].
Die Etablierung eines vollständig digitalen Workflows wurde jedoch bislang kritisch gesehen, da die Abformgenauigkeit intraoraler Scanner (IOS) bei implantatgestützten Ganzkieferversorgungen reduziert ist. Da IOS-Systeme auf der sequenziellen Zusammensetzung (sog. „Stitching") von Einzelbildern beruhen, akkumulieren sich Fehler über die Bogenlänge. Zusätzlich verschlechtern fehlende stabile intraorale Referenzpunkte („Landmarks") sowie bewegliche Weichgewebe die Aufnahmegenauigkeit [6,3]. Das Erfassen der exakten dreidimensionalen Implantatposition stellt für die Langzeitprognose derartiger Versorgungen einen sehr relevanten Faktor dar, da ein passiver, spannungsfreier Sitz des Prothesengerüsts eine wesentliche Voraussetzung zur Vermeidung mechanischer Komplikationen wie Schraubenlockerung oder Gerüstfraktur sowie biologischer Komplikationen wie periimplantärer Knochenverlust ist [15].
Die intraorale Photogrammetrie wurde als alternative Technologie eingeführt, um diese Limitationen zu überwinden. Sie basiert auf der Triangulation charakteristischer Marker an Scankörpern, die von mehreren Kamerapositionen aus simultan oder quasi-simultan aufgenommen werden. Dadurch entfällt die kumulative Fehlerfortpflanzung des Stitching-Verfahrens [6]. In mehreren vergleichenden In-vitro- und In-vivo-Untersuchungen zeigte die Photogrammetrie signifikant höhere Trueness- und Präzisionswerte als konventionelle intraorale Scanner [7,6]. Eine aktuelle In-vivo-Vergleichsstudie an großspannigen Implantatbrücken berichtete für die Photogrammetrie eine mittlere euklidische Abweichung von 30,7 µm gegenüber 59,8 µm bei IOS sowie signifikant geringere Winkelabweichungen [17]. Durch die Integration der intraoralen Photogrammetrie ist es somit möglich, Versorgungen nach dem All-on-X-Konzept in einem komplett digitalen Workflow ohne Kompromisse bei der Abformgenauigkeit durchzuführen [12]. Mögliche Vorteile eines komplett digitalen Arbeitsablaufs sind eine Reduktion der Behandlungszeit und der Behandlungskosten bei gleichzeitig verbesserter Kommunikation im Behandlungsteam und erhöhter Patientenzufriedenheit [3].

Patientenfall

Ausgangssituation

Ein 69-jähriger Patient stellte sich mit dem Wunsch nach einer prothetischen Neuversorgung vor. Er war nach eigenen Angaben vor 13 Jahren im Ober- und Unterkiefer mit einer doppelkronengestützten Prothese versorgt worden. In den letzten beiden Jahren war es wiederholt zu Zahnfrakturen gekommen, sodass sämtliche Zähne im Oberkiefer entfernt und der vorhandene Zahnersatz zu einer Totalprothese erweitert worden waren. Aufgrund mehrfacher Frakturen der Prothesenbasis und eines fehlenden Funktionsrandes war die Funktion des Zahnersatzes stark herabgesetzt. Im Unterkiefer mussten ebenfalls mehrere Pfeilerzähne aufgrund von Frakturen entfernt werden; zum Zeitpunkt des Behandlungsbeginns war nur noch ein frakturierter Pfeilerzahn im vierten Quadranten vorhanden, sodass auch die Funktion des Unterkieferzahnersatzes nicht mehr gegeben war. Insgesamt berichtete der Patient, insbesondere aufgrund der fehlenden Lagestabilität der Unterkieferprothese, über eine starke Beeinträchtigung bei der Nahrungsaufnahme sowie rezidivierend auftretende Druckstellen **(Abb. 1a bis e)**.
Die prothetische Pfeilerwertigkeit des noch vorhandenen Eckzahns war stark reduziert, sodass eine Einbeziehung in die prothetische Neuversorgung nicht sinnvoll erschien. Der Patient wurde über die Möglichkeiten einer konventionellen Versorgung mit Totalprothesen sowie über festsitzende und abnehmbare implantatgetragene Versorgungen im Ober- und Unterkiefer aufgeklärt. Für ihn stellte eine abnehmbare konventionelle Versorgung im Oberkiefer eine akzeptable Lösung dar. Aufgrund des ausgeprägten Funktionsverlustes der Unterkieferpro-

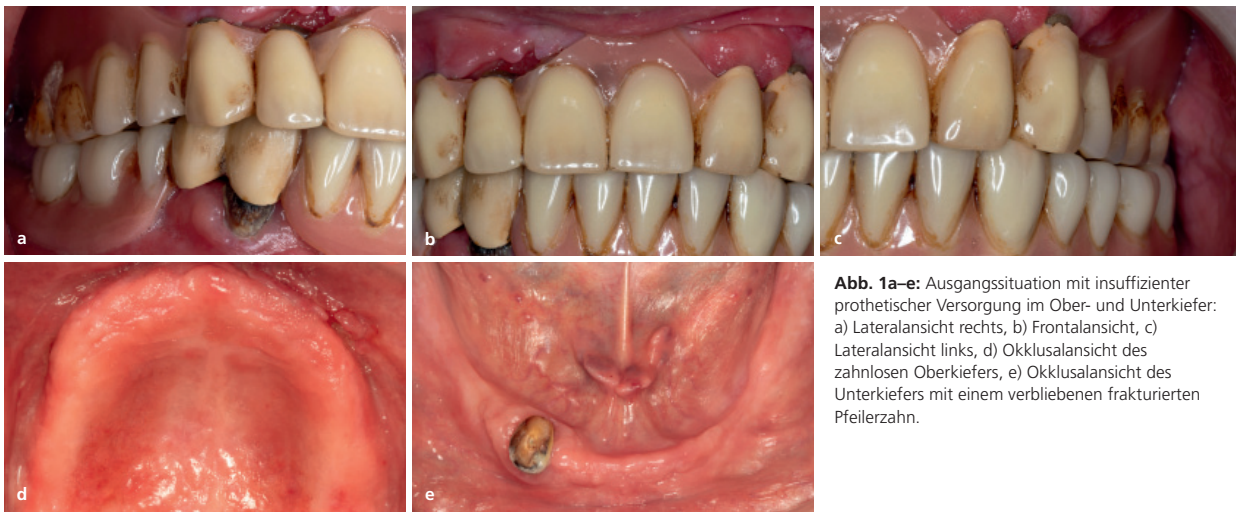

Abb. 1a–e: Ausgangssituation mit insuffizienter prothetischer Versorgung im Ober- und Unterkiefer: a) Lateralansicht rechts, b) Frontalansicht, c) Lateralansicht links, d) Okklusalansicht des zahnlosen Oberkiefers, e) Okklusalansicht des Unterkiefers mit einem verbliebenen frakturierten Pfeilerzahn.

these nach der Fraktur des letzten Pfeilerzahnes präferierte der Patient im Unterkiefer eine implantatgetragene Versorgung.
Die radiologische und klinische Diagnostik zeigte im anterioren Segment des Unterkiefers ein ausreichendes vertikales Knochenangebot für die Insertion von vier interforaminalen Implantaten, wobei das horizontale Knochenangebot mit einer Breite von 5 bis 6 mm im krestalen Bereich eingeschränkt, aber ausreichend war **(Abb. 2)**. Im posterioren Segment des Alveolarfortsatzes waren das horizontale und vertikale Knochenangebot stark eingeschränkt, sodass hier eine Implantation nur nach vorangegangener umfangreicher lateraler Knochenaugmentation möglich gewesen wäre. Entsprechend wurden bei den prothetischen Planungsvarianten nur Konzepte berücksichtigt, die ausschließlich eine Implantatinsertion im interforaminalen Bereich erforderten.
Als Versorgungsalternativen wurden daher neben einer abnehmbaren implantatgestützten Versorgung auf zwei bis vier im anterioren Segment platzierten Implantaten auch eine festsitzende Versorgung nach dem All-on-X-Konzept vorgeschlagen. Der Patient entschied sich für eine festsitzende Versorgung auf vier Implantaten nach dem All-on-X-Konzept. Ausschlaggebend war für ihn die Möglichkeit einer provisorischen Sofortversorgung sowie die Reduktion des operativen Aufwandes für eine festsitzende Versorgung, da auf vorausgehende Augmentationen verzichtet werden konnte.

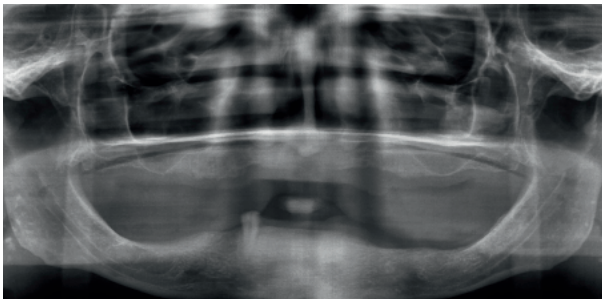

Abb. 2: Panoramaschichtaufnahme der Ausgangssituation. Im anterioren Segment zeigt sich ein ausreichendes vertikales Knochenangebot für die Insertion von Implantaten im interforaminalen Bereich.



Abb. 3a–c: Funktionelle Optimierung der vorhandenen Prothesen durch vollständige Unterfütterung: a) Lateralansicht rechts, b) Frontalansicht, c) Lateralansicht links.

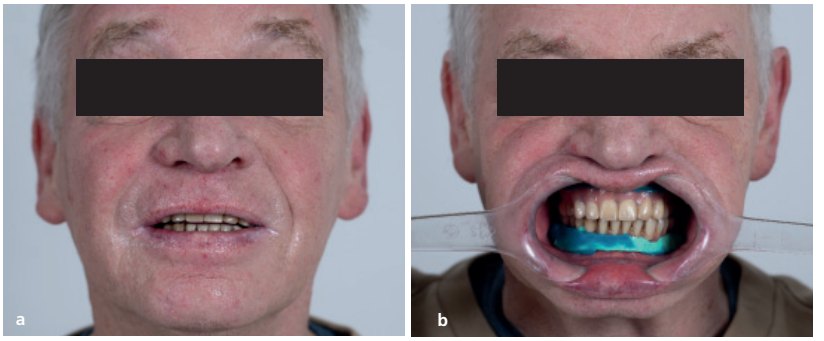

Abb. 4a u. b: Kontrolle der korrekten Ausrichtung von Okklusionsebene und Zahnaufstellung zu den ästhetischen Referenzebenen (Bipupillarlinie, Mittellinie).

Planungsphase

Die vorhandenen prothetischen Versorgungen wurden als Grundlage für die Herstellung von Scanschablonen genutzt. Dafür wurden die vorhandenen Prothesen zunächst unterfüttert und in ihrer Funktion optimiert **(Abb. 3a bis c)**. Nachfolgend wurde überprüft, ob mit den unterfütterten Prothesen die vertikale Relation korrekt festgelegt und die Ausrichtung von Okklusionsebene und Zahnaufstellung korrekt zu den ästhetischen Referenzebenen (Bipupillarlinie, Mittellinie) ausgerichtet war **(Abb. 4a und b)**. Da der vorhandene Zahnersatz durch die Unterfütterung funktionell optimiert werden konnte und die vorhandene Zahnaufstellung im Oberkiefer hinsichtlich der vertikalen Relation und der ästhetischen Parameter als Referenz dienen konnte, wurde er auch als Grundlage für die Herstellung von Scanschablonen genutzt.
Die klinischen Arbeitsschritte für die Herstellung von Scanschablonen erfolgten im komplett digitalen Workflow. Dafür wurden zunächst der Ober- und Unterkiefer ohne Zahnersatz gescannt **(Abb. 5)**. Anschließend erfolgte ein 360°-Scan der unterfütterten Oberkiefer- und Unterkieferprothese sowie eine Registrierung der aktuellen Bisslage mittels beidseitigem

Lateralscan mit eingegliedertem Ober- und Unterkieferzahnersatz. Die zusammengehörenden Scans des Unterkiefers und der Unterkieferprothese wurden dann mit dem verwendeten intraoralen Scanner (Shining 3D Elite, Shining 3D Dental, Breitwiesenstraße 28, 70565 Stuttgart) zusammengeführt („gematcht") und dienten als Grundlage für das Design einer Scanschablone im Unterkiefer **(Abb. 5)**.

Die digitalen Datensätze wurden anschließend an ein Dentallabor (Permadental, Marie-Curie-Straße 1, 46446 Emmerich am Rhein) übermittelt. Das Dentallabor stellt unter der Bezeichnung „Forma Immediate" eine Internetplattform bereit, die für die Kommunikation und den Datenversand zwischen Praxis und Labor bei der Anfertigung implantatgestützter Versorgungen optimiert ist. Auf dieser Plattform können sowohl die Daten für die Planungsphase (Scanschablonen) als auch für die chirurgische Phase (Bohrschablonen) und die prothetische Versorgung (Provisorium, definitive Versorgung) hochgeladen werden. Dabei bietet das Labor zwei Optionen der Zusammenarbeit mit der Praxis an: Bei der Variante „Design only" erstellt das Dentallabor lediglich das Design von Schablonen oder Restaurationen; die Fertigung kann dann beispielsweise mittels 3D-Druck in der Praxis erfolgen. Bei der Variante „Design and fabricate" erfolgen Design und Fertigung direkt im Dentallabor. Beide Varianten können innerhalb einer Versorgung auch kombiniert werden: Verfügt eine Praxis über einen 3D-Drucker, kann beispielsweise für Scan- und Bohrschablone sowie für die provisorische Versorgung der „Design only"-Service genutzt werden, während später die definitive Versorgung komplett im externen Labor gefertigt wird.

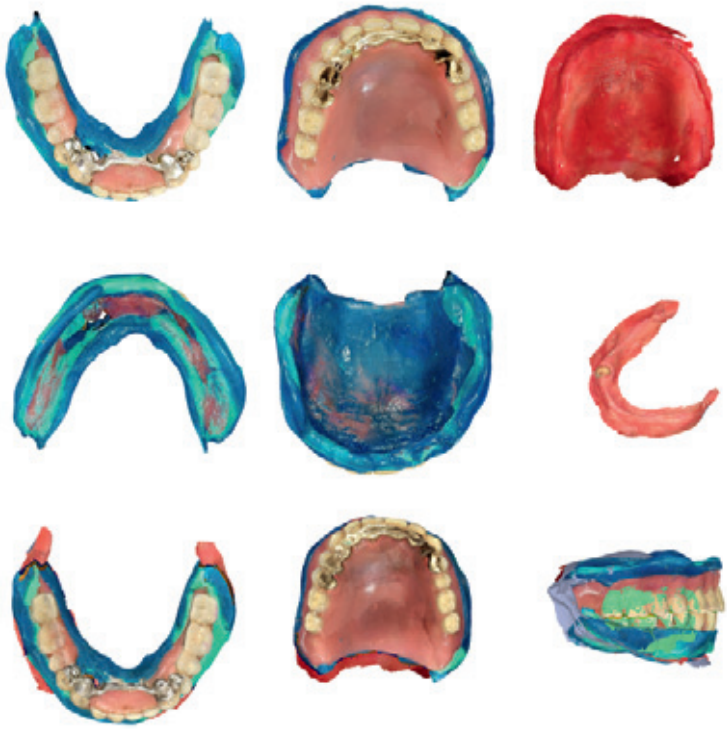

Abb. 5: Intraoralscans als Grundlage für das Design der Scanschablone: 360°-Scan der unterfütterten Ober- und Unterkieferprothesen, intraoraler Scan des Ober- und Unterkiefers, Matching von Kieferscan und 360°-Scan sowie Bissregistrierung mittels beidseitigem Lateralscan.

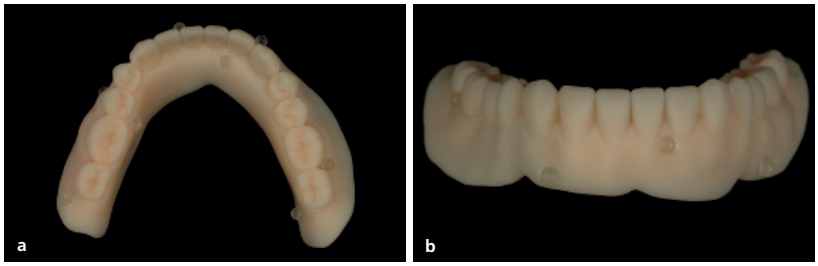

Abb. 6a u. b: Gedruckte Scanschablone mit aufgeklebten Referenzkörpern für die digitale Volumentomographie nach dem Dual-Scan-Protokoll: a) Okklusalansicht, b) Frontalansicht.

Mit den über die Forma-Immediate-Plattform bereitgestellten digitalen Daten erfolgte anschließend in einer dentalen Konstruktions-Software (DentalCAD, Exocad GmbH, Darmstadt) das Design einer Scanschablone für den Unterkiefer sowie einer neuen Totalprothese für den Oberkiefer. Nach Freigabe des Designs durch den Behandler erfolgte die Fertigung von Scanschablone und Totalprothese durch das externe Labor. Auf die Unterkieferscanschablone wurden Referenzkörper aufgeklebt und ein Bissschlüssel zur Sperrung des Bisses um ca. 2 mm gefertigt, sodass ein Dual-Scan-Protokoll für die Implantatplanung durchgeführt werden konnte **(Abb. 6a und b)**. Für das Dual-Scan-Protokoll wurde zunächst eine DVT-Aufnahme mit eingegliederter Scanschablone und der Gegenkieferversorgung (Totalprothese) durchgeführt; dabei ist es wichtig, dass der Biss mit dem mitgelieferten Bissschlüssel für ca. 2 mm gesperrt wird, da andernfalls die Segmentierung der Daten erheblich erschwert ist. Für den zweiten Scan erfolgte dann eine extraorale Aufnahme der Unterkieferprothese in korrekter Ausrichtung.

Die DVT-Daten und die intraoralen Scans wurden anschließend erneut an das

Planungszentrum des Dentallabors gesandt (Permadental, Marie-Curie-Straße 1, 46446 Emmerich am Rhein). Dort wurde nach dem Datenversand in einer Planungssoftware (ImplaPlan, Exocad GmbH, Darmstadt) das Design für eine „Fully-Guided"-Implantatschablone erstellt. Die Planung erfolgte für zwei anteriore, axial inserierte Implantate sowie zwei geneigte Implantate im distalen Bereich des interforaminalen Kieferabschnitts. Da im vorliegenden Fall auch eine Resektion des anterioren Alveolarfortsatzes erforderlich war, um alle Implantate auf gleichem Niveau platzieren zu können, wurde ein sogenannter „Stackable Guide" geplant. Bei dieser Variante wird zunächst eine knochengetragene Trägerschablone hergestellt, die das Ausmaß der notwendigen Knochenresektion festlegt. Nach erfolgter Knochenresektion kann auf dieser Knochenreduktionsschablone die eigentliche Schablone für die Implantatinsertion fixiert werden **(Abb. 7a)**. Nach Freigabe des Designs erfolgte die Fertigung der chirurgischen Schablonen ebenfalls im Dentallabor **(Abb. 7b und c)**; dieses lieferte die Schablonen zusammen mit den benötigten Instrumenten zur Implantatinsertion (Bohrer und Bohrhülsen) an die Praxis zurück.

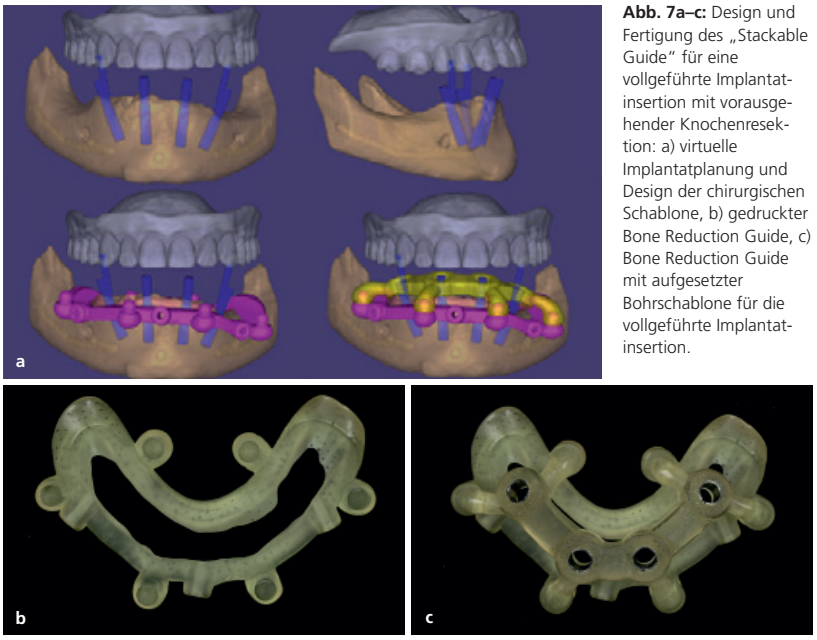

Abb. 7a–c: Design und Fertigung des „Stackable Guide" für eine vollgeführte Implantatinsertion mit vorausgehender Knochenresektion: a) virtuelle Implantatplanung und Design der chirurgischen Schablone, b) gedruckter Bone Reduction Guide, c) Bone Reduction Guide mit aufgesetzter Bohrschablone für die vollgeführte Implantatinsertion.

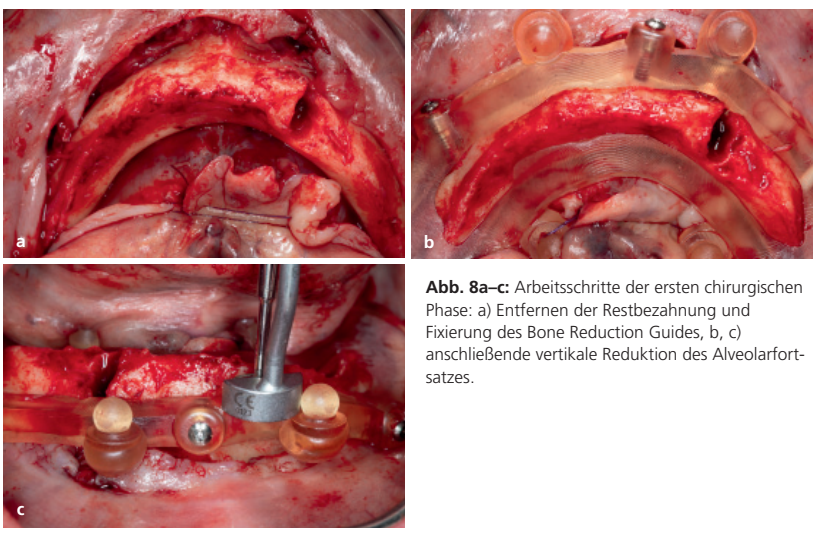

Abb. 8a–c: Arbeitsschritte der ersten chirurgischen Phase: a) Entfernen der Restbezahnung und Fixierung des Bone Reduction Guides, b, c) anschließende vertikale Reduktion des Alveolarfortsatzes.

Chirurgische Phase

Die Implantatinsertion wurde in ambulanter Sedierung unter anästhesiologischer Überwachung durchgeführt. Zunächst wurde die noch vorhandene Restbezahnung im Unterkiefer entfernt **(Abb. 8a)**. Nachfolgend wurde der Bone Reduction Guide mit drei Schrauben am Alveolarfortsatz fixiert und die erforderliche Resektion des Alveolarfortsatzes mit einer diamantierten Trennscheibe durchgeführt (MicroSaw, Dentsply Sirona, Bensheim) **(Abb. 8b und c)**. Für die Implantatinsertion wurde die Insertionsschablone auf den Bone Reduction Guide aufgesetzt **(Abb. 9a)**. Anschließend erfolgten die schrittweise Implantatbett-Aufbereitung und die vollgeführte Insertion der Implantate **(Abb. 9b bis e)**. Im vorliegenden Fall wurden konische Implantate mit einem progressiven Gewindedesign (Primetaper EV, Dentsply Sirona, Bensheim) verwendet, um eine hohe Primärstabilität der Implantate zu gewährleisten. Das progressive Gewindedesign ist insbesondere dann vorteilhaft, wenn geplant ist, Implantate im Bereich von Extraktionsalveolen zu inserieren.

Nach der Insertion aller vier Implantate, der Überprüfung der Implantatposition und der Sicherstellung einer ausreichenden Primärstabilität wurde der Bone Reduction Guide entfernt. Anschließend wurden die passenden Multi-Unit-Abutments auf den Implantaten fixiert **(Abb. 10)**. Es folgte ein möglichst speicheldichter Nahtverschluss. Die postoperative Kontrollaufnahme zeigte eine korrekte, der digitalen Planung entsprechende Platzierung der vier Implantate im interforaminalen Bereich **(Abb. 11)**.

Provisorische prothetische Versorgung

Im nächsten Schritt wurde mit der Anfertigung der provisorischen Versorgung begon-

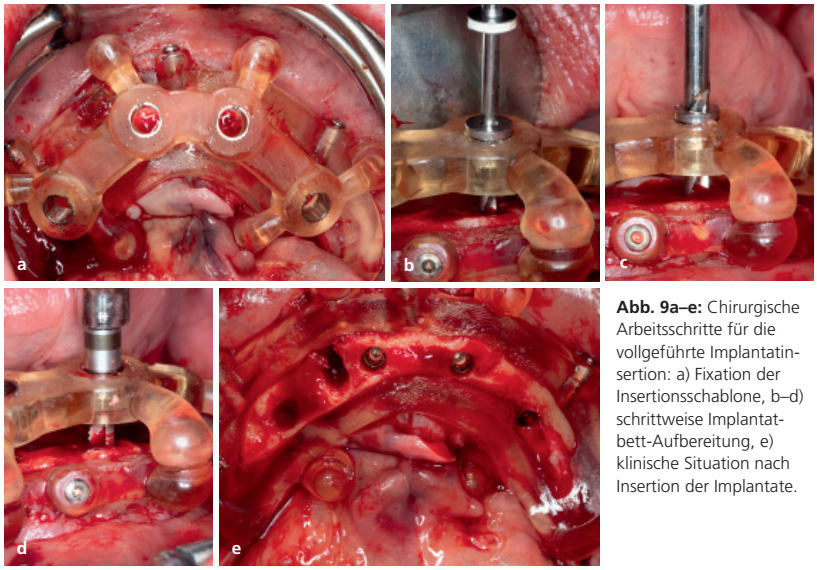

Abb. 9a–e: Chirurgische Arbeitsschritte für die vollgeführte Implantatinsertion: a) Fixation der Insertionsschablone, b–d) schrittweise Implantatbett-Aufbereitung, e) klinische Situation nach Insertion der Implantate.

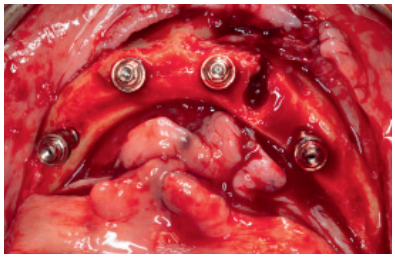

Abb. 10: Klinische Situation nach Eingliederung der Multi-Unit-Abutments.

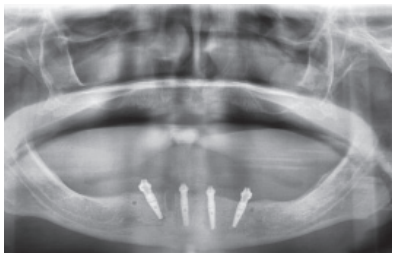

Abb. 11: Postoperative Kontrollaufnahme der vier interforaminal inserierten Implantate (Primetaper EV, Dentsply Sirona, Bensheim) mit eingeschraubten Multi-Unit-Abutments.

nen. Hierfür kam ein Scan-System (Shining 3D Elite, Shining 3D Dental, Stuttgart) zum Einsatz, das zwei Scantechnologien kombiniert: zum einen den konventionellen intraoralen Scan, der für das Erfassen intraoraler Hart- und Weichgewebssituationen genutzt werden kann, und zum anderen die intraorale Photogrammetrie, die für das präzise Erfassen von Implantatpositionen genutzt wird. Für das Erfassen der Implantatpositionen mittels Photogrammetrie müssen zunächst codierte horizontale Scankörper, sogenannte HACS (High-Accuracy Coded Scanbodies), auf den Multi-Unit-Abutments fixiert werden. Diese sollten zur Mitte hin ausgerichtet sein, sich aber nach Möglichkeit nicht berühren **(Abb. 12a und b)**. Mit der intraoralen Photogrammetrie wird ausschließlich die Implantatposition erfasst. Für das Erfassen der periimplantären Weichgewebssituation folgt anschließend ein zweiter, konventioneller intraoraler Scan. Damit das spätere Zusammenführen (Matching) der beiden Datensätze gelingt, werden auch für den zweiten Scan spezielle Referenzkörper, sogenannte Scan-Caps, genutzt **(Abb. 13a bis c)**.

Nach einer digitalen Bissregistrierung können die digitalen Datensätze direkt für das Design einer provisorischen, verschraubten Brückenkonstruktion verwendet werden. Für das Design wurde wiederum der Designservice des Dentallabors in Anspruch genommen; dafür wurden die Scandaten auf die Internetplattform (Forma Immediate) hochgeladen. Innerhalb von zwei Stunden wurde das Design erstellt und zurück an die Praxis gesandt; dort erfolgte der Druck der provisorischen Versorgung mit einem 3D-Drucker (Accufab F1, Shining 3D Dental, Stuttgart) aus einem PMMA-Material. Für die provisorische Versorgung kann auf die Verwendung von Titan-Klebebasen verzichtet werden, sodass sie direkt auf den Multi-Unit-Abutments verankert wird **(Abb. 14a bis c)**. Sofern die provisorische Versorgung direkt auf den Multi-Unit-Abutments verschraubt wird, ist es sinnvoll, die Materialmindestschichtstärke im Bereich des Implantatanschlusses zu erhöhen, um Frakturen zu vermeiden. Dafür müssen Halteschrauben mit einem verlängerten Gewinde genutzt werden. Für provisorische Restaurationen sind dabei insbeson-

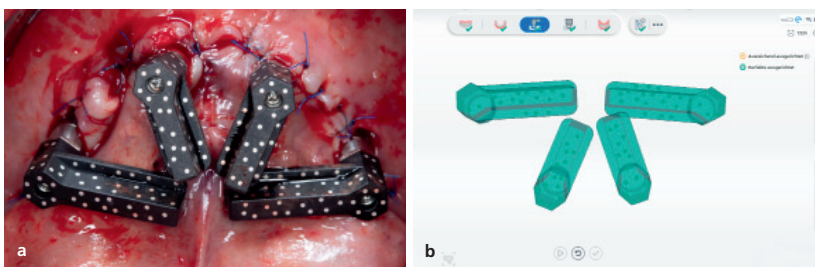

Abb. 12a u. b: Intraorale Photogrammetrie: a) Ausrichtung der High-Accuracy Coded Scanbodies (HACS) auf den Multi-Unit-Abutments, b) Scanergebnis.

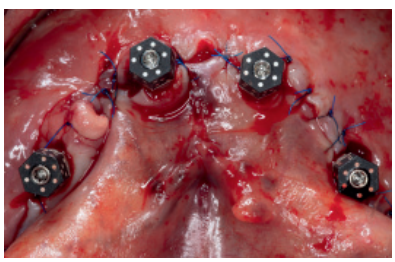

Abb. 13: Fixierte Scan-Caps für den konventionellen intraoralen Scan zum Erfassen der Weichgewebssituation.



Abb. 14a–c: Digitale Fertigung des Sofortprovisoriums aus PMMA: a) additiv gefertigtes Provisorium auf der Bauplattform vor der Nachbearbeitung, b) Okklusalansicht und c) Basalansicht des fertig ausgearbeiteten Provisoriums.

dere Schrauben mit einer aufgerauten Auflage am Schraubenkopf (ZOE Screw, Apollo Implantat Components, Pabianice, Polen) sinnvoll, um einen vorzeitigen Retentionsverlust zu verhindern. Nach der Ausarbeitung und Politur mit geeigneten Instrumenten (z.B. 9432/9424/9433, Komet Dental) kann die provisorische Brücke entweder noch am Tag des operativen Eingriffs oder am Folgetag eingegliedert werden **(Abb. 15a und b)**.

Definitive prothetische Versorgung

Nach einer komplikationslosen Gesamteinheilzeit von 14 Wochen wurde mit der definitiven Versorgung begonnen **(Abb. 16)**.

Da es im Laufe der Einheilphase zu Veränderungen der Weichgewebssituation kommt, ist es sinnvoll, für die definitive Versorgung nochmals eine neue digitale Abformung durchzuführen. Damit mit einem einheitlichen Datensatz gearbeitet werden konnte, wurden hierfür sowohl die Photogrammetrie als auch der konventionelle Scan mit den Scan-Caps erneut durchgeführt. Für die Übernahme der bereits klinisch erprobten Bisslage des Provisoriums wurde auf der Grundlage von dessen Design ein anteriorer Jig gedruckt, der auf den beiden anterioren Implantaten verschraubt wurde.

Für einen möglichst effizienten klinischen Arbeitsablauf hat sich folgendes Vorgehen bewährt: Zunächst werden die HACS auf den Implantaten platziert und die photogrammetrische Erfassung der Implantatpositionen durchgeführt **(Abb. 17a)**. Nach Entfernung der HACS wird der anteriore Jig auf den beiden anterioren Implantaten eingeschraubt, und auf den posterioren Implantaten werden Scan-Caps aufgeschraubt **(Abb. 17b)**. Der Patient wird nun in eine aufrechte Position gebracht und gebeten, zuzubeißen. Es ist sinnvoll, die Schließbewegung mehrfach

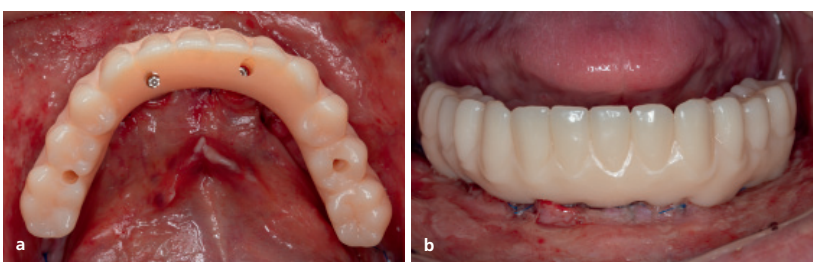

Abb. 15a u. b: Klinische Situation einen Tag postoperativ nach Eingliederung der gedruckten provisorischen Brückenversorgung: a) Frontalansicht, b) Okklusalansicht.

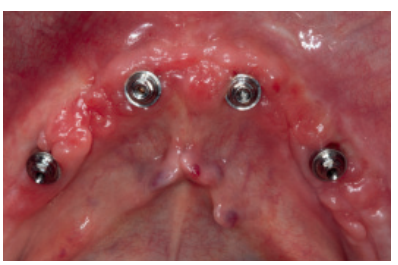

Abb. 16: Klinische Situation nach komplikationsloser Gesamteinheilzeit von 14 Wochen.



Abb. 17a–c: Arbeitsschritte der digitalen Abformung und Bissregistrierung für die definitive prothetische Versorgung: a) Photogrammetrie zur Erfassung der Implantatpositionen, b) Bissregistrierung mit anteriorem Jig (Kopie des Provisoriums) und Scan-Caps auf den distalen Implantaten, c) konventioneller Scan mit eingeschraubten Scan-Caps.

durchzuführen und sicherzustellen, dass die Bisslage stabil ist; danach erfolgt beidseitig ein Lateralscan zur Bissregistrierung. Der intraorale Scanner registriert die Bisslage auf der Basis der eingeschraubten Scan-Caps. Im dritten Schritt werden der anteriore Jig entfernt und ein konventioneller Scan mit eingeschraubten Scan-Caps zur Erfassung der Weichgewebssituation durchgeführt **(Abb. 17c)**. Der finale Datensatz, bestehend aus dem Gegenkieferscan, der Photogrammetrie und dem konventionellen Scan mit Scan-Caps sowie dem Lateralscan für die Bissregistrierung **(Abb. 18)**, kann anschließend wiederumüberdieForma-Immediate-Plattform hochgeladen werden; nach entsprechender Farbbestimmung kann dann mit der Fertigung der definitiven Versorgung begonnen werden.

Im vorliegenden Fall wurde vom ausführenden Dentallabor (Permadental, Marie-Curie-Straße 1, 46446 Emmerich am Rhein) für die definitive Versorgung eine Hybridkonstruktion aus einer stabilisierenden Titanstegkonstruktion und einem monolithischen Zirkonoxidüberwurf gewählt **(Abb. 19a bis d und 20)**. Die finale Brückenkonstruktion wurde nach Prüfung der statischen und dynamischen Okklusion sowie einer ausreichenden Weichgewebsadaptation und Prüfung der Hygienefähigkeit mit einem Drehmoment von 15 Ncm auf die vier Implantate eingeschraubt **(Abb. 21)**. Gegebenenfalls notwendige kleinere Korrekturen an der Suprakonstruktion können mit geeigneten rotierenden Instrumenten (z.B. ZR-Diamanten oder ETNA-Polierern für Zirkonoxid, Komet Dental) durchgeführt werden. Der Patient war mit dem ästhetischen und funktionellen Ergebnis der Behandlung hoch zufrieden. Insbesondere die sofortige provisorische Versorgung nach Zahnentfernung und Implantation wertete er als erheblichen Zugewinn an Lebensqualität.

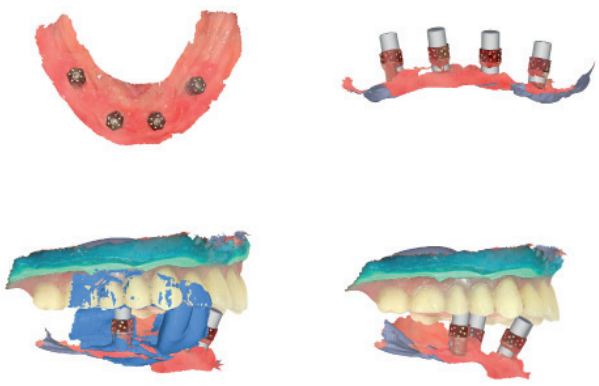

Abb. 18: Datensatz für die Fertigung der definitiven prothetischen Versorgung bestehend aus a) konventionellem Scan mit Scan-Caps, b) intraoraler Photogrammetrie gematcht mit dem konventionellen Scan, c) sowie laterale Scans für die Bissregistrierung; d) für die Gegenkieferversorgung wurde die vorhandene Prothese nochmals unterfüttert und mit einem 360°-Scan erfasst.



Abb. 19a–d: Design der definitiven prothetischen Versorgung: a) stegförmige Titan-Primärstruktur, die später auf den Multi-Unit-Abutments verschraubt wird, b u. c) monolithische Sekundärstruktur aus einer mehrschichtig eingefärbten Zirkonoxidkeramik, die später mit der Primärstruktur verklebt wird, d) finales Design der Oberkiefer-Totalprothese und der verschraubten Brückenkonstruktion.



Abb. 20: Basalansicht der finalen Brückenkonstruktion.



Abb. 21: Okklusale intraorale Ansicht der finalen verschraubten Brückenkonstruktion.

Diskussion

Der vorliegende Fallbericht zeigt, dass eine komplexe, festsitzende implantatprothetische Sofortversorgung nach dem All-on-X-Konzept vollständig im digitalen Workflow durchgeführt werden kann. Die Integration digitaler Arbeitsabläufe für All-on-X-Restaurationen kann zu einer verbesserten Präzision der chirurgischen und prothetischen Planung beitragen. Ebenso können die Behandlungszeiten verkürzt werden; in einigen Fällen ist auch eine Reduktion der notwendigen Behandlungstermine möglich [3]. Dies konnte im vorliegenden Fallbericht bestätigt werden und führte zu einer hohen Patientenzufriedenheit. Digitale Workflows erlauben bei All-on-X-Versorgungen eine prothetisch orientierte Planung, insbesondere durch die Kombination von 3D-Röntgenaufnahmen und Intraoralscans.

Basierend auf den Ergebnissen aktueller systematischer Reviews steigert die Integration der intraoralen Photogrammetrie die Präzision von Implantatabformungen im Vergleich zu konventionellen Intraoralscans und gewährleistet damit eine verbesserte passive Passung, auch bei Ganzkieferbrücken [1,14,13]. Für die prothetische Versorgung können sowohl additive als auch subtraktive CAD/CAM-Verfahren genutzt werden. Die additive Fertigung (3D-Druck) von Provisorien stellt insbesondere bei All-on-X-Versorgungen eine zeit- und kostensparende Fertigungstechnik dar. Für die definitive prothetische Versorgung bietet sich die frästechnische Fertigung monolithischer Brückenkonstruktionen aus mehrschichtig eingefärbten Hybrid-Zirkonoxidkeramiken an, die eine ideale Kombination von Festigkeit und Transluzenz bieten [11].
Zu berücksichtigen ist jedoch, dass derartige Versorgungen insgesamt ein techniksensitives Verfahren darstellen, das eine gute Kommunikation zwischen allen Beteiligten im Behandlungsteam erfordert. Speziell für diese Anforderungen konzipierte Internetplattformen (z.B. Forma Immediate, Modern Dental Europe) erleichtern dabei die Zusammenarbeit zwischen Praxis und Labor. Durch eine sorgfältige Indikationsstellung (ausreichendes Knochenangebot) und die Auswahl eines geeigneten Implantatsystems sollte zudem sichergestellt werden, dass eine ausreichende Primärstabilität gewährleistet ist.

Fazit
Die vollständige Umsetzung einer All-on-X-Restauration in einem digitalen Workflow ist unter den Bedingungen einer zahnärztlichen Praxis umsetzbar. Die potenziellen Vorteile liegen in verbesserten Planungsmöglichkeiten und einer Verkürzung der Behandlungszeiten. Die Integration der noch vergleichsweise neuen intraoralen Photogrammetrie stellt dabei eine Möglichkeit dar, die Präzision und Passung implantatgestützter Ganzkieferrestaurationen zu verbessern. ■

Autoren: Prof. Dr. med.dent. Sven Rinke, M.Sc., M.Sc., Dr. med. dent. Holger Ziebolz
Bilder: © Rinke/Ziebolz

Prof. Dr. med.dent. Sven Rinke, M.Sc., M.Sc.
Praxisklinik für Zahnmedizin
Geleitstraße 68
63456 Hanau
rinke@ihr-laecheln.com

Literaturverzeichnis unter:
www.dentalwelt.spitta.de/epaper-zmk/

One All-on-X Experience: Permadental startet exklusive High-End-Fortbildung in Düsseldorf

Der englischsprachige Hands-on-Kurs mit Prof. Dr. Sven Rinke, Dr. Medha Gupta und Patrick Oosterwijk am 30. Oktober im Hyatt Regency Düsseldorf ist auf 25 Teilnehmende limitiert und widmet sich der digitalen Planung und Versorgung von Full-Arch-Implantatfällen. Im Mittelpunkt steht ein strukturierter digitaler Workflow für planbare All-on-X-Behandlungen mit All-on-EASY™. Praxisnahe Vorträge, Demonstrationen und Hands-on-Sessions zeigen, wie All-on-X sicher digital geplant, digitale Daten präzise erfasst und chirurgische und prothetische Schritte optimal aufeinander abgestimmt werden können. Weitere Themen des Programms sind Guided Surgery und Sofortversorgungen, 3D-Druck und Direct-to-MUA sowie die direkte Umsetzung des Workflows in die Praxis. Bereits am Vorabend der Veranstaltung



treffen sich die Teilnehmenden zum gemeinsamen Networking-Dinner im QOMO Restaurant & Bar im Rheinturm, am nächsten Morgen geht es ab 8:00 Uhr mit dem All-on-X-Kurs im los. Die Veranstaltung in Düsseldorf, die mit 8 CME-Fortbildungspunkten bewertet wird, bildet den Auftakt für das neue Fortbildungsformat, weitere Termine an ausgewählten Standorten sind bereits in Planung.

Weitere Informationen und Anmeldung unter
https://www.permadental.de/event/all-on-x-sicher-einfach-vorhersagbar/

spitta akademie

Ihre Experten für Weiterbildung in Zahnmedizin, Zahntechnik und Kieferorthopädie. Ob Praxis oder Labor – die Spitta Akademie bietet Ihnen praxisnahe Fort- und Weiterbildungen, die Sie und Ihr Team weiterbringen – flexibel online oder vor Ort.



ZAHNMEDIZINISCHE ABRECHNUNG



ZAHNTECHNISCHE ABRECHNUNG



KIEFERORTHOPÄDISCHE ABRECHNUNG



HYGIENE- & QUALITÄTS-MANAGEMENT



PRAXIS- & LABORMANAGEMENT

- ✓ (Online-)Lehrgänge, (Online-)Seminare, Fernlehrgänge, Webinare, eLearning-Kurse und Video-Seminare
- ✓ Speziell für Zahnarztpraxen, Dentallabore, Praxislabore und Kieferorthopäden sowie deren Fachpersonal und Quereinsteiger
- ✓ Aktuelles Expertenwissen – aus der Praxis für die Praxis
- ✓ Fortbildungspunkte und Anerkennung durch TÜV- und IHK-Zertifikate bei unseren Lehrgängen

FLEXIBEL, FUNDIERT UND BERUFSBEGLEITEND.

Nutzen Sie unsere zertifizierten Weiterbildungen zur gezielten Qualifikation – online oder vor Ort!

FERNSTUDIUM CHECK 4.6 sehr gut

TOP FERNSCHULE Award 2026 FernstudiumCheck.de

spitta akademie
eine Marke der Spitta GmbH
Ammonitenstr. 1, 72336 Balingen
Tel.: +49 7433 / 952-701
E-Mail: beratung@spitta-akademie.de

Weiteres Fortbildungsprogramm:
www.spitta-akademie.de

Biologische Knochenregeneration mittels Tenting-Pole-Technik ohne Schirmschrauben

Implantation bei vitaler 82-jähriger Patientin

Der vorliegende Artikel befasst sich mit der umfassenden und erfolgreichen Therapie einer 82-jährigen Patientin, die an einem stark fortgeschrittenen Knochenverlust im Bereich des Kiefers litt. Die Behandlung erfolgte in mehreren sorgfältig geplanten Phasen und kombinierte moderne Techniken der Knochenregeneration mit einer individuell angepassten Implantattherapie. Dabei spielte die Knochenaugmentation, eine Methode zur Wiederherstellung des verloren gegangenen Knochens, eine zentrale Rolle. Nachfolgend werden die einzelnen Phasen der Behandlung, die eingesetzten Materialien sowie die erzielten Ergebnisse beleuchtet und wertvolle Einblicke in die Möglichkeiten moderner oralchirurgischer Therapiemethoden bei komplexen Fällen gegeben.

Im Rahmen der Therapie wurden fortschrittliche Materialien und Techniken eingesetzt. Besonders hervorzuheben ist die Verwendung des zweiphasigen, synthetischen Knochenersatzmaterials EthOss, das durch seine osteokonduktiven und resorbierbaren Eigenschaften eine schnelle Neubildung patienteneigenen Knochens unterstützt. Darüber hinaus kam die Tenting-Pole-Fadentechnik zum Einsatz, eine spezielle Nahtmethode mit resorbierbaren Fäden, die für eine optimale Wundheilung sorgt, die Stabilität des eingebrachten Materials unterstützt und das Risiko postoperativer Komplikationen minimiert. Diese präzise abgestimmte Vorgehensweise trug maßgeblich zum erfolgreichen Behandlungsergebnis bei und ermöglichte eine nachhaltige Stabilisierung der implantatgetragenen Versorgung.

Besonderheiten der Tenting-Pole-Fadentechnik

PDS II Suture: Eigenschaften und klinische Anwendung

Das synthetische, monofile resorbierbare Nahtmaterial wurde speziell für die Unterstützung von chirurgischen Eingriffen entwickelt. Es zeichnet sich durch eine hohe Zugfestigkeit und kontrollierte Resorption aus, die für optimale Stabilität während der Wundheilungsphase sorgt. Die besondere Fadenstruktur ermöglicht eine gleichmäßige Spannung und minimiert das Risiko von Nahtbruch oder Gewebereizungen.

Technische Spezifikationen

- Herstellerbezeichnung: PDS II Suture oder Luxcryl PDO
- Material: Polydioxanon (PDS)
- Fadendicke: 2-0
- Nadeltyp: CT-1 (kreisrunde Nadel, 36 mm)
- Fadenlänge: 150 cm
- Farbe: Lila (zur besseren Sichtbarkeit während des Eingriffs)
- Resorptionszeit: ca. sechs Monate

Vorteile dieser Tenting-Technik

- Langsame und kontrollierte Resorption: Der Luxcryl PDO-Faden wird vom Körper in etwa sechs Monaten vollständig resorbiert, was eine langfristige Unterstützung während der kritischen Phasen der Heilung ermöglicht.
- Monofiles Design: Das glatte, einsträngige Design minimiert das Risiko von Gewebeeinrissen oder Infektionen und erleichtert das Einführen und Knoten des Fadens.
- Hohe Zugfestigkeit: Die PDS II Suturen bieten eine anhaltende Stabilität, die speziell in Bereichen wie Knochentransplantationen erforderlich ist, um das Knochenersatzmaterial sicher zu fixieren.
- Biokompatibilität: Das Material ist gut verträglich und löst nur minimale Entzündungsreaktionen aus, was zu einer beschleunigten Wundheilung beiträgt.
- Zeitsparend und biologisch: Im Vergleich zu Schirmschrauben müssen die Fäden nicht entfernt werden. Dies unterbricht nicht die Heilung, reduziert die Narbenbildung und garantiert eine ruhigere Genesung des Gewebes.

Klinische Erfahrungen und Studien [1–4]

Studien und klinische Erfahrungen, wie sie von Prof. Dr. Peter Fairbairn, Dr. Nabil Benabadji und anderen führenden Implantologen dokumentiert wurden (Quellen), zeigen, dass der Einsatz von PDO-Suturen die Komplikationsrate signifikant reduziert. Die Stabilisierungstechniken mit diesem Nahtmaterial tragen entscheidend zu einer verbesserten Implantatprognose bei und ermöglichen kürzere Heilungszeiten.

Fallbeispiel

Anamnese und Ausgangssituation

Die Patientin stellte sich erstmalig im September 2023 vor und äußerte den Wunsch nach einer festsitzende Brücke im Oberkiefer links. Die diagnostische Untersuchung ergab einen verbliebenen Wurzelrest in regio 23 sowie einen massiven Knochenverlust in regio 27 aufgrund früherer Extraktion durch den Hauszahnarzt **(Abb. 1)**. Da die Knochenatrophie eine direkte Implantation unmöglich machte, wurde eine umfangreiche präimplantologische biologische Knochenregeneration geplant.

Therapiekonzept und Planung

Am 16.10.2023 wurde eine detaillierte Diagnostik mittels digitaler Volumentomografie (DVT) durchgeführt **(Abb. 2)**. Daraus

resultierte ein zweiphasiges Behandlungskonzept:

- Phase 1: Knochenregeneration mit lateraler und krestaler Rekonstruktion
- Phase 2: Implantation in regio 23, 24 und 26 nach vollständiger Knochenregeneration

Knochenaugmentation: Material und Technik

Der geplante chirurgische Eingriff erfolgte am 23.11.2023. Für die Augmentation wurde das Knochenersatzmaterial EthOss (65% Trikalziumphosphat und 35% Kalziumsulfat, derzeit einzigartig in dieser Zusammensetzung) verwendet, das eingebrachte Material mit der Geistlich Bio-Gide Membran (20 x 30 mm) abgedeckt und mithilfe der Tenting-Pole-Fadentechnik stabilisiert **(Abb. 3 bis 5)**. Zur Anwendung kam der PDS II Suture-Faden 2-0, um das Knochenaugmentat stabil zu fixieren. Dabei wurden kleine Bohrungen in den Knochen eingebracht, durch die der PDS-Faden in einer „Tent"-ähnlichen Struktur verlegt wurde. Dies gewährleistete eine gleichmäßige Belastungsverteilung und erhöhte die Stabilität der augmentierten Region. Die resorbierbare Eigenschaft des Fadens reduziert das Risiko späterer Eingriffe zur Entfernung des Materials und unterstützt die natürliche Regeneration des Gewebes.

Implantation

Nach einer erfolgreichen Knochenaugmentation im Jahr 2023 war ursprünglich geplant, die Implantation etwa zwölf Monate später, im April 2024, durchzuführen. Aufgrund der gesundheitlichen Situation der Patientin sowie privater Verpflichtungen musste dieser Termin jedoch auf den 21.10.2024 verschoben werden. Trotz der Verzögerung zeigte sich der augmentierte Bereich bei der Implantationsoperation in ausgezeichnetem Zustand: Der neu aufgebaute Knochen war gut mineralisiert und weitgehend in körpereigenen Knochen umgewandelt. Unter lokaler Anästhesie

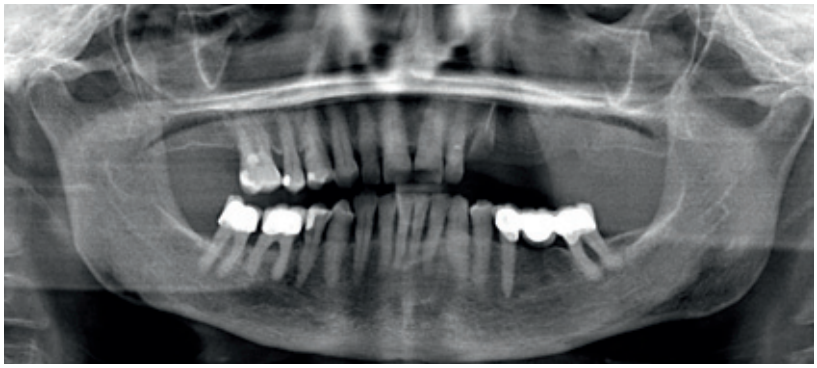

Abb. 1: Fremd-OPG vom überweisenden Hauszahnarzt.

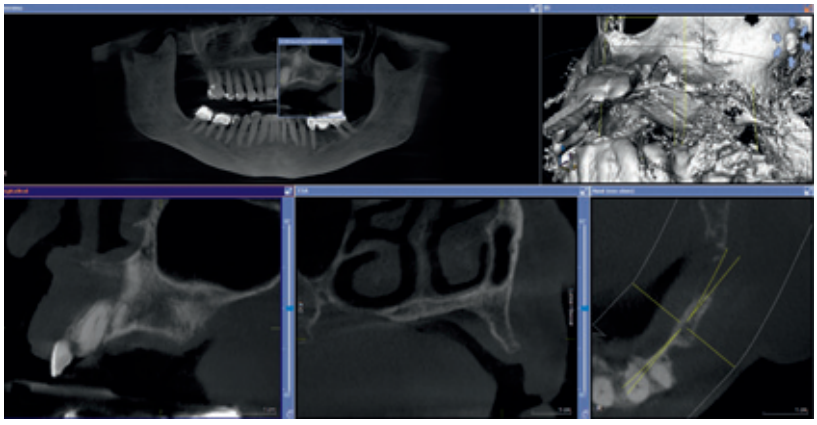

Abb. 2: Ausgangssituation (DVT).



Abb. 3: Augmentation intraoperativ.

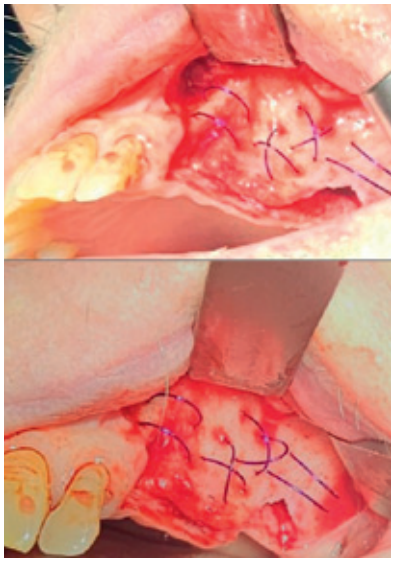

Abb. 4: Tenting-Pole-Fadentechnik, Fixation mit PDS-Faden.

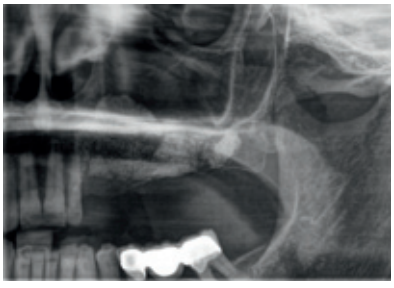

Abb. 5: Röntgenkontrolle nach Augmentation OK links.



Abb. 6: Postoperative Röntgenaufnahme nach der Implantation. Es wurde ein Relining mit 1 g EthOss zur zusätzlichen Optimierung des krestalen Knochenvolumens durchgeführt.



Abb. 7: Die Implantate wurden freigelegt und mit Gingivaformern versehen.

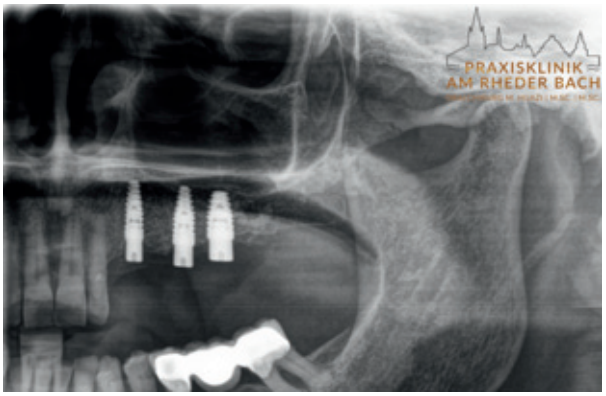

Abb. 8: Postoperative Röntgenaufnahme zeigt eine optimale Implantat-Osseointegration.

wurden erfolgreich drei Camlog-Implantate (Conelog Bone Level Progressive Line) eingesetzt: in regio 23 mit einem Durchmesser von 3,8 mm, in regio 24 von 4,3 mm und in regio 26 von 5,0 mm.

Zur weiteren Optimierung des krestalen Knochenvolumens wurde ein Relining mit 1 g EthOss-Knochenersatzmaterial durchgeführt **(Abb. 6)**. Diese Maßnahme ist mit Ethoss möglich, da auf bereits entstandenen Patientenknochen aufgebaut wird. Dies unterstützte die langfristige Stabilität der Implantate und förderte die nachhaltige Knochenregeneration im periimplantären Bereich.

Freilegung und Abschluss der Therapie

Im Januar 2025 wurden die Implantate freigelegt und mit drei zylindrischen Gingivaformern (4 mm) versehen **(Abb. 7)**. Bei der Kontrolle zeigte sich, dass die Implantate optimal osseointegriert sind **(Abb. 8)**. In der nächsten Behandlungsphase erfolgt nun die Versorgung mit einer festsitzenden Brücke.

Besondere Vorteile der gewählten Technik

- keine zusätzliche Knochenentnahme: Vermeidung invasiver autologer Transplantationen
- reduzierte Komplikationsrate: gleichmäßige Belastungsverteilung durch PDS-Faden
- Kosteneffizienz: keine weiteren chirurgischen Eingriffe erforderlich

Fazit

Dieser Fall zeigt, dass auch bei komplexen Ausgangslagen durch moderne augmentative und implantologische Techniken langfristig erfolgreiche Ergebnisse erzielt werden können. Die Patientin profitiert künftig von einer besseren Kaufunktion und gesteigerter Lebensqualität. ■

Quellen

[1] EthOss® Regeneration Ltd: Offizielle Dokumentation und klinische Studien zum biphasischen Kalziumphosphat-Material.

[2] Camlog Implant Systems: Wissenschaftliche Publikationen zur Conelog Bone Level Progressive Line.

[3] Dr. Peter Fairbairn, Past President der London Dental Fellowship, Honorary life member der ADI (UK): Forschung zur synthetischen Knochenaugmentation und klinische Fallberichte.

[4] Geistlich Biomaterials: Technische Daten zur Bio-Gide-Membran und deren klinischer Anwendung.

FZA Moustafa Hijazi, M.Sc. ,M.Sc.
Fachzahnarzt für Oralchirurgie
Praxisklinik Am Rheder Bach
Stadthöfe 9a
46414 Rhede
Tel.: 02872 9958000
Fax: 02872 9958001
info@kieferchirurgie-rhede.de
www.kieferchirurgie-rhede.de

Prophylaxe erfolgreich abrechnen.

55 Jahre spitta

Der Praxisleitfaden für mehr Sicherheit, klare Prozesse und wirtschaftlichen Erfolg

NEU!



- Rechtssichere Abrechnung relevanter Prophylaxeleistungen nach BEMA, GOZ und GOÄ
- effiziente Prophylaxeprozesse mit Checklisten & Workflows
- mehr Wirtschaftlichkeit durch ein starkes Praxisteam

Format: 17 × 24cm, ca. 300 Seiten
Artikelnummer: 1007064057
Erscheinungsjahr: 2026
Preis: 169,00 € zzgl. MwSt. + Versand
Autorinnen: Kira Anderie, Beate Kirch, Jessica Kolkman

→ **Leseproben, weitere Infos und Bestellung unter: www.spitta.de/prophylaxe**
oder QR-Code scannen!

Infos & Bestellung

Spitta GmbH | Ammonitenstraße 1 | 72336 Balingen | 07433 952-0 | kundencenter@spitta.de | www.spitta.de



Ästhetisch, funktional und minimalinvasiv

3.0 Frontzahn-Einzelimplantat in eng begrenzter Lücke im Unterkiefer

Die Versorgung einer schmalen (≤ 6 mm) und zahnbegrenzten Frontzahnlücke bei sonst intakter Zahnreihe verlangt eine ästhetisch befriedigende und funktionell stabile Restauration unter größtmöglicher Schonung der Hart- und Weichgewebestrukturen. Als Behandlungsmöglichkeiten stehen die konventionelle Brücke, die Adhäsivbrücke sowie die Versorgung mit einem schmalen Einzelzahnimplantat im Vordergrund. Dabei ist zu beachten, dass sich die möglichen Therapien in ihren Parametern erheblich unterscheiden können. Eine gemeinsame Entscheidung mit der Patientin ist gewinnbringend.

Die Wahl der Behandlungsmethode hängt neben der Indikation, den biologischen und monetären Kosten, dem klinischen und technischen Aufwand sowie dem zu erwartenden Nutzen hinsichtlich Überlebensdauer auch von patientenorientierten Zielgrößen wie Zufriedenheit und Lebensqualität ab [1]. So bergen konventionelle Brückenversorgungen das Risiko einer unerwünschten Schädigung gesunder Zahnhartsubstanz. Bei Adhäsivbrücken wiederum kann sich der Kieferknochen im Bereich der Extraktionsstelle aufgrund der fehlenden Belastung zurückbilden und langfristig die Nachbarzähne destabilisieren.

Eine Therapiemöglichkeit mit hoher prothetischer Freiheit und langfristigem Erhalt der Nachbarzähne bieten schmale und zweiteilige Implantate wie das copaSKY 3.0 (bredent medical, Senden). Mit seinem Durchmesser von nur 3 mm ist das Implantat für enge Lücken (≤ 6 mm) im Frontzahnbereich und bei ausreichender Primärstabilität auch für eine Sofortversorgung freigegeben. Das Implantat lässt sich ohne zusätzliche spezialisierte Instrumente innerhalb des etablierten SKY-Behandlungskonzepts anwenden. Es kann aufgrund seiner Features – wie im vorliegenden Fall – minimalinvasiv eingebracht und wunschgemäß prothetisch versorgt werden. Dabei ist jedoch darauf zu achten, dass eine Schädigung der benachbarten Zahnwurzeln unbedingt vermieden wird.

Patientenfall

Befund und Diagnose

Die 64-jährige Patientin (Nichtraucherin) war von ihrem Hauszahnarzt zur Implantatversorgung an Zahn 41 überwiesen worden, um ein Kippen der Nachbarzähne in die Extraktionsalveole sowie einen Knochenabbau zu vermeiden. Die Anamnese ergab keine Auffälligkeiten. Das Weichgewebe um die Extraktionsalveole war stabil und narbenfrei verheilt. Die Röntgenkontrollaufnahme zeigte bei deutlichem Engstand von knapp 6 mm gut durchbaute knöcherne Strukturen, sodass keine augmentativen Maßnahmen notwendig waren und eine stabile Einheilung des Implantates erwartet werden konnte. Angesichts der diffizilen Defektsituation aufgrund der schmalen Lücke wurden die präimplantologische Diagnostik und Planung mittels dreidimensionaler Bildgebung durchgeführt. Dabei zeigte sich ein zirkumferent hinreichendes qualitatives und quantitatives Knochenangebot mit einer Knochendichte der Klassen D2/D3 [2,3]. **(Abb. 1 bis 5)**

Implantatspezifische Eigenschaften für schmale Lücken

Aufgrund seiner mit einem durchmesserstärkeren Implantat vergleichbaren Eigenschaften fiel die Wahl auf das copaSKY 3.0 (bredent medical, Senden). Mit einem leichten Platform-Switch und einem mikrostrukturierten Backtaper [4] wird die Kortikalis entlastet. Da sich auf der leicht abgeschrägten Implantatschulter initialer Knochen anlagern kann, wird das Risiko eines postoperativen periimplantären krestalen Knochenabbaus als Folge eines inflammatorisch belasteten Mikrospaltes [5] minimiert. Cave: Bei der Insertion ist unbedingt darauf zu achten, das Implantat mit seinem apikal selbstschneidenden Doppelgewinde exakt zentral über die Implantatachse einzubringen, damit die einwirkenden Kaukräfte möglichst parallel zur Längsachse des Implantats in den Kieferknochen geleitet werden und keine Scherkräfte entstehen, die auf das schmale Implantat einwirken. Die funktionell abgestufte Mikrostrukturierung seiner Implantatoberflächen – (1) koronal horizontale Mikrorillen zur manschettenartigen Anlagerung des Bindegewebes, (2) geätzte Übergangsstruktur zur Adaption von Knochen und Weichgewebe sowie (3) eine gestrahlte und geätzte Oberfläche zur Anlagerung der Osteoblasten – fördert eine rasche und stabile Osseointegration. **(Abb. 6 bis 8)**



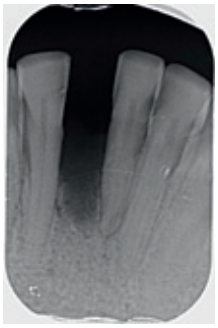

Abb. 1 u. 2: Klinische und röntgenologische Ausgangssituation mit Engstand von unter 6 mm in regio 41 bei der Überweisung.

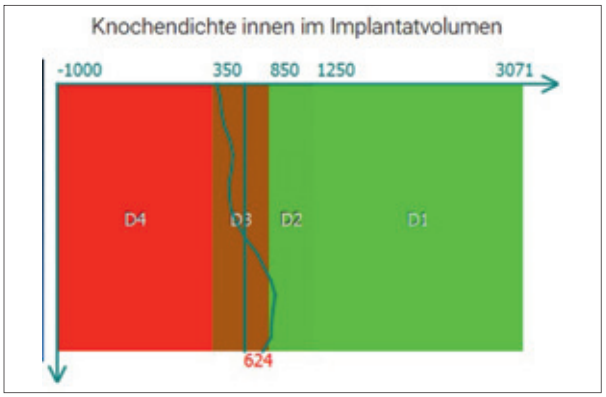

Abb. 5:
Ausreichende Knochendichte in regio 41 von D2/D3.

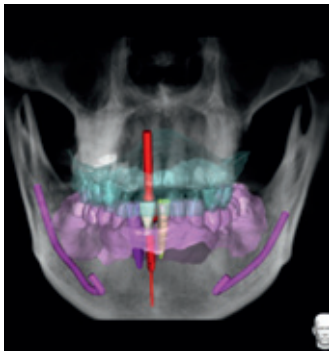

Abb. 3: Darstellung der relevanten Strukturen in der Planungssoftware.



Abb. 4: Mesiodistal eng begrenzte Alveole als zwingende Vorgabe für den Implantatdurchmesser.



Abb. 6: copaSKY 3.0 Implantat mit Backtaper und selbstschneidendem Gewinde.



Abb. 7: Mikrostrukturierung der Oberflächen: 1) bearbeitet, 2) geätzt, 3) gestrahlt und geätzt.

Aufbereitung des Implantatbettes

Aufgrund der extrem beengten Platzverhältnisse wurden für die exakte dreidimensionale Platzierung der Pilotbohrung und die präzise Führung des Bohrers auf Basis der Planungsdaten zwei separate Bohrschablonen (ConfiDente, Schweiz) angefertigt. Zum einen war zum Operationszeitpunkt für das verwendete Implantat noch keine full-guided Insertion verfügbar, und zum anderen verlangte die durchmesserbedingte geringere Kontaktfläche zum Knochen sowie die Nähe zur Nachbarwurzel von Zahn 31 höchstmögliche Präzision und ein knochenqualitätsorientiertes Vorgehen. Die Pilotbohrung erfolgte anhand der ersten, die weitere Aufbereitung der Kavität mit der zweiten Bohrschablone. Die finale Bohrung für die vorliegende Knochenqualität D2-D3 erfolgte manuell, um den Widerstand des Hartgewebes sowie das Drehmoment exakt kontrollieren zu können. **(Abb. 9 bis 13)**

Implantation

Für das Einbringen des schmalen Implantates wurden keine speziellen Werkzeuge benötigt, da alle notwendigen Schritte innerhalb des regulären SKY-Bohrerkits von bredent medical erfolgen konnten. Das Implantat wurde bei niedriger Umdrehungszahl leicht subkrestal und lingual orientiert mit einem Eindrehmoment



Abb. 8: Interne konische, nicht selbsthemmende Verbindung mit parallelwandigem Torx zur Rotationssicherung.

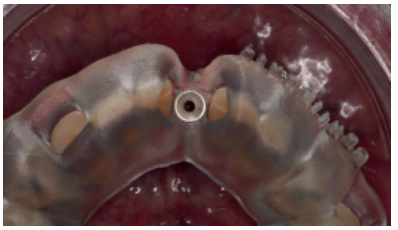

Abb. 9: Separate Bohrschablone zur exakten dreidimensionalen Pilotbohrung.

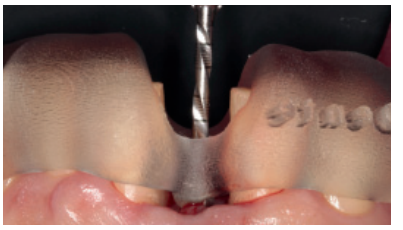

Abb. 10: Pilotbohrung mit dem Pilotbohrer unter verminderter Drehzahl.



Abb. 13: Freihand-Finalbohrung mit Bohrerstopp.

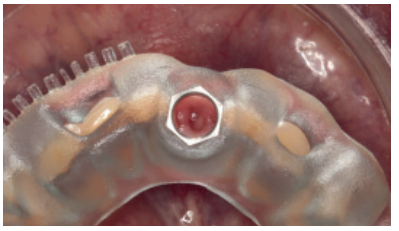

Abb. 11: Exakt über der Pilotbohrung platzierte Bohrschablone mit Bohrhülse.

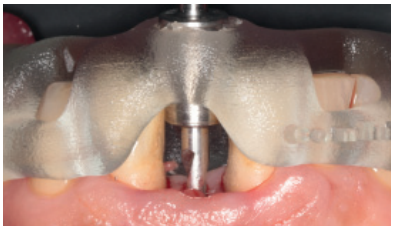

Abb. 12: 2,3 mm Bohrung mit dem Twist Drill unter Sichtfenster auf das Weichgewebe.

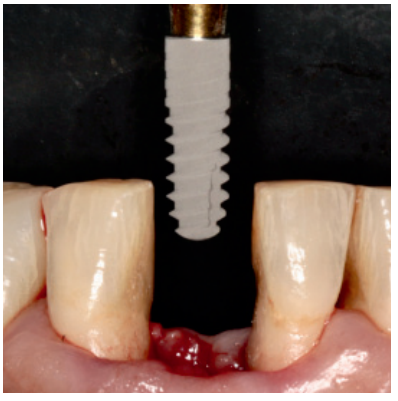

Abb. 14: Schmales Implantat copaSKY-Implantat 3,0 x 10 mm.

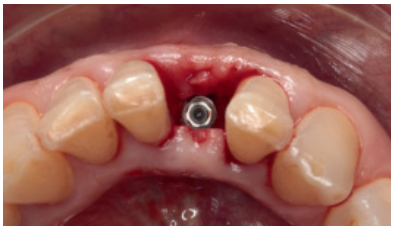

Abb. 15: Final leicht lingual positioniertes Implantat.

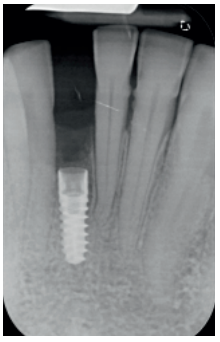

Abb. 16: Röntgenkontrollaufnahme des inserierten Implantats.

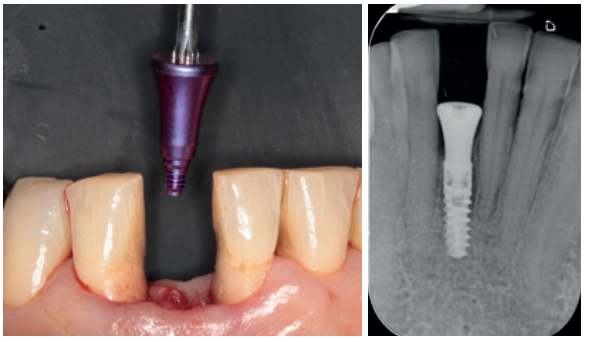

Abb. 17 u. 18: Konisch zulaufender Gingivaformer 6 mm klinisch und im Röntgenkontrollbild nach drei Monaten.

von 35 Ncm inseriert und manuell in seine Endposition gebracht. Danach wurden autologe Knochenspäne zirkulär angelagert. Das unterstützte den Backtaper-Effekt und förderte die Stabilität und Ernährung des Weichgewebes. Abschließend wurde der Operationssitus vernäht und dabei die Gingiva an dem direkt eingesetzten Gingivaformer adaptiert, der bis zur Eingliederung der finalen Prothetik in situ verblieb. Die Interimsprothese wurde leicht basal in regio 41 ausgeschliffen. **(Abb. 14 bis 18)**

Finale Versorgung

Nach dreimonatiger komplikationsfreier Tragezeit einer vom Hauszahnarzt gefertigten Interimsversorgung war die Patientin wiederum von ihrem Zahnarzt mit einer Zirkonkrone auf Klebebasis final versorgt worden. **(Abb. 19 bis 22)**

Fazit

Für eine minimalinvasive Implantatversorgung im UK-Frontzahnbereich ist ein schlanker Implantatdurchmesser ausschlaggebender Faktor, um die marginalen hart- und weichgewebigen Strukturen aufbauen und dauerhaft erhalten zu können. Das copaSKY 3.0 Implantat ermöglicht mit seinen beiden spezifischen Design-Merkmalen Platform-Switch und Backtaper [4,5] festsitzende implantologische Versorgungen auch



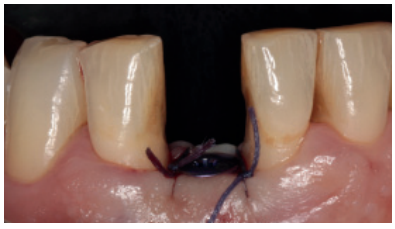

Abb. 19 u. 20: Nahtlegung direkt nach Implantation.

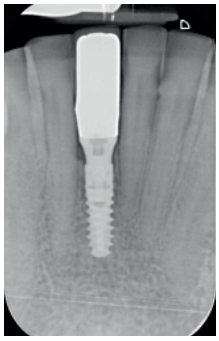

Abb. 21: Röntgenkontrollaufnahme zur Nachkontrolle nach sechs Monaten.



Abb. 22: Narbenfrei ausgeheiltes und dicht adaptiertes Weichgewebe an der finalen Krone nach sechs Monaten.

dort, wo früher nur therapeutische Kompromisse möglich waren. Grundvoraussetzungen für den langfristigen implantatprothetischen Erfolg mit schmalen Implantaten sind eine sorgfältige Patientenselektion, eine korrekte Indikationsstellung, ein präzises Backward Planning sowie eine chirurgisch wie prothetisch-zahntechnisch fachgerechte Umsetzung. Die Kombination aus reduziertem Implantatdurchmesser, Platform-Switch und mikrostrukturiertem Backtaper zielt auf die langfristige Stabilisierung des marginalen Knochenniveaus und der periimplantären Weichgewebe in engen Schaltlücken ab. ■

Autoren: Ingo Frank, Steffen Kistler, Frank Kistler, Jörg Neugebauer
Bilder: © Frank, Kistler, Neugebauer

Aktualisierte Fassung des Artikels. Erstveröffentlichung pip - Praktische Implantologie und Implantatprothetik, Ausgabe 5 / 2026, S. 14-18.

Literatur

[1] Festsitzender Zahnersatz für zahnbegrenzte Lücken. S3-Leitlinie, angemeldet 06.11.2023; AWMF Leitlinien-Register, Register-Nummer 083-003 (online abgerufen 29.05.2026).
[2] Neugebauer J, Kistler S, Frank IK, Kistler F, Dhom G. Crestale Knochenneubildung durch ein Konzept des mikrostrukturierten Backtapers: BDIZ Konkret 2022; 4: 54-57.
[3] Righeso R, Blatt S, Kwon Y-D, Al-Nawas B. Primärstabilität dentaler Implantate. Eine Übersichtsarbeit. Implantologie 2016; 24 (3):261-268.
[4] Rocha S, Wagner W, Wiltfang J, Nicolau P, Moergel M, Messias A, Behrens E, Guerra F. Effect of platform switching on crestal bone levels around implants in the posterior mandible: 3 years results from a multicentre randomized clinical trial. J Clin Periodontol. 2016;43(4):374-382. doi:10.1111/jcpe.12522.
[5] Canullo L, Fedele GR, Ianello G, Jepsen S. Platform-switching and marginal bone-level alterations: the results of a randomized-controlled trial. Clin Oral Implants Res. 2010 Jan; 21 (1): 115-21.

Dr. med. dent. Ingo Frank
Überörtliche Berufsausübungsgemeinschaft
Dr. F. Kistler, Dr. S. Kistler, Dr. I. Frank, Dr. A. Elbertzhagen, Prof. Dr. J. Neugebauer
Von-Kühlmann-Str. 1 & Am Penzinger Feld 13
86899 Landsberg am Lech



Dr. med. dent. Ingo Frank

2008–2013 Studium der Eberhard-Karls-Universität zu Tübingen
2013–2015 Assistenzzeit bei Dr. Michael Weiss, Ulm
2015 Promotion zum Dr. med. dent., Eberhard-Karls-Universität, Tübingen
ab 2015 Zahnarzt in der Praxis Dr. Bayer & Kollegen, Landsberg am Lech
seit 2018 Partner der Praxis Dr. Bayer & Kollegen, Landsberg am Lech
Schwerpunkte: Implantologie, Ästhetik und komplexe Sanierungen unter Vollnarkose

Die minimalinvasive medizinische Implantation (MIMI) in unserer Praxis

Implantationen und deren anschließende Versorgungen sind in einer modernen Zahnarztpraxis mittlerweile unerlässlich. Klassische Implantationsverfahren (KIV) mit Mukoperiostlappenbildung und „aktiver Freilegung“ in der prothetischen Phase sind invasiv, erfordern mehrere chirurgische Schritte, dauern längere Zeit und sind mit einem erhöhten Schmerz- und Komplikationsrisiko verbunden. Daher wenden wir in unserer Praxis das MIMI-Verfahren an.

Die minimalinvasive Methodik der Implantation (MIMI) stellt ein seit 30 Jahren bewährtes Verfahren in der Implantologie dar, das signifikante Vorteile in Bezug auf Operationseffizienz und postoperative Genesung bietet. Auch sind im Standardfall keine 3D-DVT-Aufnahme und Bohr- oder „Full-guided“-Schablonen notwendig. In nur einer kurzen Behandlungszeit von ca. 20 bis 35 Minuten inklusive örtlicher Infiltrationsanästhesie wird das Implantat „sanft und unblutig“ bei nur minimaler Weich- und Hartgewebeverletzung eingebracht. Durch die bewusste Vermeidung der Periostlösung wird das Knochengewebe geschont und auch die langfristige Knochenernährung gesichert, was einen Knochenabbau verhindert und eine schnellere Genesung unterstützt. Die Tatsache, dass man beim patentiert-zweiteiligen Champions (R)Evolution Implantat mit bakteriendichtem Innenkonus mit integriertem Hexadapter zugleich den Gingivaformer, als scanbares Abformungstool und die Abutment-Halteschraube mit inseriert, macht das Champions System für MIMI ideal konzipiert. Überdies kann man mit Leichtigkeit ein Emergenzprofil innerhalb einer Woche kreieren. Dazu werden einfach sechs verschiedene PEEK-Gingiva-Clix über den Shuttle gesteckt **(Abb. 1)**.

Fallbeispiele

Fall 1

Sofortimplantate gehören dank MIMI inzwischen zum täglichen Prozedere in meinen Praxen: Nach schonender Extraktion des Zahnes 36 wurde in diesem Fall ein zweiteiliges Champions (R) Evolution Implantat (Länge: 10 mm, Durchmesser: 4 mm) inseriert. Parallel erfolgte die Aufbereitung des Zahnes 36 im Smart Grinder-Verfahren (Kometabio), da das Zahnmaterial mehr Knochenwachstumsfaktoren (BMPs) als der Knochen selbst aufweist. Das so gewonnene autologe Material wird direkt nach der Rö2-Implantationskontrolle krestal in die Restalveole platziert und mit einem BloodStop-Pflaster gesichert. Durch das „Pflaster“, welches sich bereits nach drei Minuten zu einem klebrigen, transparenten Gel verwandelt und nach 48 Stunden vollständig resorbiert, entfällt eine Naht **(Abb. 2)**. Die Kronen werden bei solchen „Sofis“ nach ca. vier Monaten eingegliedert.

Fall 2

Zur Fixierung einer unteren Totalprothese wurden innerhalb von 75 Minuten vier Implantate interforaminal mit MIMI und einteiligen Kugelkopf-Champions inkorporiert und die MMT-Matrizen in Sofortbelastung in die Prothese eingearbeitet **(Abb. 3)**.



Abb. 1: Das Champions (R)Evolution Implantat wird mit bakteriendichtem Innenkonus mit integriertem Hexadapter und Abutment-Halteschraube inseriert.

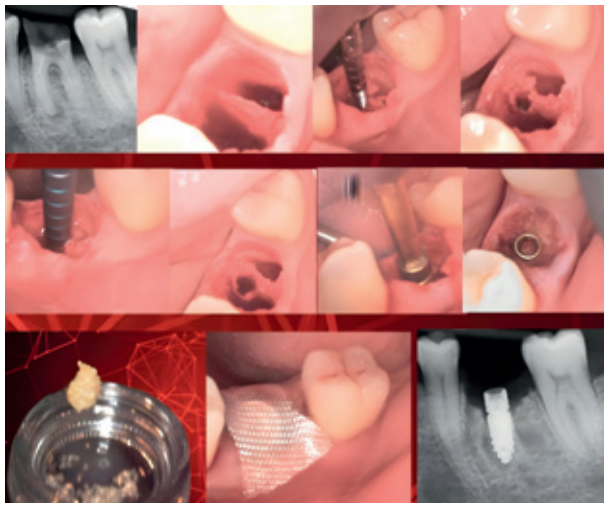

Abb. 2: Das Champions (R)Evolution Implantat wird mit bakteriendichtem Innenkonus mit integriertem Hexadapter und Abutment-Halteschraube inseriert.



Abb. 3: Fixierung der in Fall 2 beschriebenen Totalprothese durch vier einteilige Champions (Titan Grad 4 ohne Aluminium).

Fall 3

Auch interne, direkte Sinuslifte (IDS) sind mit MIMI problemlos möglich. Mit konischen Dreikantbohrern und inzwischen fast nur noch „digital" wird die Gegenkortikalis des Kieferhöhlenbodens „aufgespürt" und mit abgeflachten WS-Condensern mit 30 U/Min. und 30 bis 40 Ncm eröffnet, um die Schneidersche Membran bis zu 5 mm unkompliziert mit Knochenersatzmaterial (Smart Grinder oder Ethoss) anzuheben. Diese MIMI-VI-Implantation kann man simultan mit dem IDS durchführen, wenn mindestens 3 mm Restknochenhöhe vorhanden ist. Dabei sollte man allerdings nicht, wie sonst empfohlen, 1 bis 2 mm subkrestal implantieren, sondern äquikrestal, d.h. auf „Bone-Level", damit das Mikrogewinde des Champions voll in der Restknochenhöhe gefasst ist. Auch in IDS-Fällen warten wir mindestens vier Monate bis zum Einsetzen der Krone **(Abb. 4).**

Fazit

Durch die Reduktion der Anzahl der erforderlichen Sitzungen von fünf (KIV) auf zwei (MIMI), die Verkürzung der Gesamtdauer (von ca. 180 auf ca. 60 Min.) inklusive des Einsetzens des Zahnersatzes sowie die Vermeidung der Verschraubung im Implantatkörper hat das MIMI-Verfahren für uns die Implantologie grundlegend und positiv revolutioniert **(Abb. 5)**. Das MIMI-Potenzial in unserer Zahnarztpraxis ist gewaltig: Im Low-Speed (nur 30 bis 70 U/Min. in der Spongiosa), mit der kostenlosen CNIP-Navigation und Champions/Position Guides, mithilfe konischer Dreikant- und spezieller Zylinderbohrer mit „krestaler Entlastung" im „harten Knochen" sowie patentierter WS-Condenser (WS: grünes Winkelstück) im „weichen Knochen", bei Sofortimplantaten (MIMI-0), bei lappenloser Distraktion schmaler Kiefer (MIMI-II) und bei IDS-Sinusliften (MIMI-VI) kann eine Einbehandler-Zahnarztpraxis durchschnittlich 250 bis 750 Implantate im Jahr setzen, inklusive deren ZE-Versorgungen. Für die Herstellung vieler verschraubter Restaurationen verwenden wir zudem Multi-Unit Abutments. Die relative Schnelligkeit des MIMI-Verfahrens, der raschen Heilungszeit und der Minderung des Schmerz- und Komplikationsrisikos begeistert auch unsere Patienten/-innen und ist nicht zuletzt aus betriebswirtschaftlicher Sicht rentabel. ■

Bilder: © Dr. Hofinger & Champions-Implants



Abb. 4: Implantation mit internem, direktem Sinuslift im MIMI-VI-Verfahren, entsprechend der Falldarstellung 3



Abb. 5: Im MIMI-Workflow werden Patient/-innen in nur zwei ca. 30-minütigen Behandlungen versorgt.

Aktuelle Forschungsarbeiten und wissenschaftliche Langzeitstudien belegen die langfristige Wirksamkeit und das Sicherheitsspektrum der MIMI-Technik*. MIMI unterliegt keiner medizinischen, implantologischen und zahntechnischen Indikationseinschränkung und gewann 2013 den Sensus Award als „Beste Innovation in der Medizin". Die Future Dental Academy (unter future-dental-academy.com) bietet Kurse an, in denen man selbst die Kavitäten aufbereitet, Implantate inseriert und vollumfänglich alle „Tricks & Kniffe" rund um das MIMI-Verfahren erlernt.

*Quelle: https://champions-implants.com/de/media/studien / 2022_study_28_2a13aa8798.pdf



Dr. Hubertus Hofinger
Harter Straße 2
A-4770 Andorf
Tel.: 0043 7766 2003

Rainerstraße 36,
A-5310 Mondsee
Tel.: 0043 6232 22536
www.dr-hofinger.at

Champions-Implants GmbH
Champions Platz 1
55237 Flonheim
Tel.: 06734-914080
www.champions-implants.com

KaVo präsentiert Romexis® 7 – KI-gestützte All-in-One Software für die digitale Zahnmedizin

Intelligent, effizient und zukunftsweisend: Mit Romexis 7 präsentiert KaVo die neueste Generation der bewährten Röntgensoftware – erstmals mit vollständig integrierten KI-Funktionen. Die neue Softwareversion wurde entwickelt, um den Praxisalltag durch intelligente Assistenzsysteme deutlich zu vereinfachen.

KI-gestützt – für spürbar mehr Effizienz
Romexis 7 ist mehr als ein Software-Update: Es ist ein intelligenter Begleiter im Praxisalltag. Dank moderner KI-Algorithmen übernimmt die Software zahlreiche Routineaufgaben automatisch – präzise, zuverlässig und zeitsparend. Dazu zählen unter anderem:

- Smart Anatomy: Automatische Segmentierung anatomischer Strukturen wie Zähne, Kiefer, Nerven und Atemwege.
- Smart Implant: Automatisierte Implantatplanung inklusive Zahnverlust-Erkennung, virtuellen Kronen und passgenauer Implantatgrößen.
- Smart Fit: Automatische Überlagerung von DVT-Bildern und Intraoralscans.
- Rendering Crop: Strukturorientierter 3D-Zuschnitt für eine noch präzisere Bildgebung.
- TMJ-Ansichten: Automatische Generierung optimierter Darstellungen der Kiefergelenke.

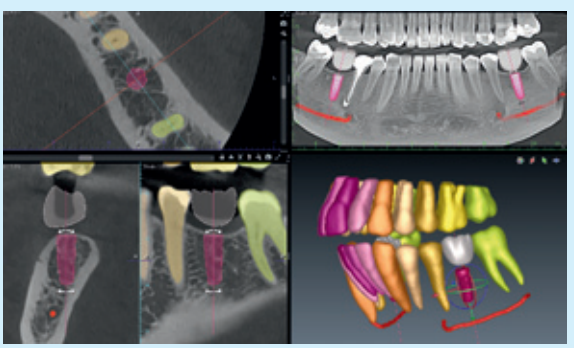

Neu: Smart Chat – Ihr virtueller KI-Assistent
Ein weiteres Highlight: der KI-gestützte Smart-Chat, der Anwenderfragen in natürlicher Sprache beantwortet – inkl. Schritt-für-Schritt-Anleitungen und verweist auf passende Tutorials.

Datenschutz? Lokal statt Cloud
Alle KI-Prozesse laufen ausschließlich lokal auf dem Praxisrechner. Einzige Ausnahme ist der Smart-Chat, der für seine Funktion eine sichere Internetverbindung nutzt.

Weitere Informationen unter
www.kavo.com



Weichgewebschirurgie in der Implantologie korrekt abrechnen

Die Abrechnung von Weichgewebsmaßnahmen im implantologischen Kontext zählt zu den konfliktträchtigsten Bereichen der GOZ. Denn entscheidend ist nicht die angewandte Technik, sondern das medizinische Ziel. Zugang, Wundverschluss und eigenständige plastisch-rekonstruktive Leistungen müssen klar voneinander abgegrenzt werden. Mehr zu Systematik, Abgrenzung und typische Fehlerquellen lesen Sie hier.

Die Schwierigkeit der Abrechnung von Weichgewebsmaßnahmen liegt nicht in der Vielzahl der Ziffern, sondern in der sauberen Abgrenzung zwischen Zugang, Wundversorgung und eigenständiger plastisch-rekonstruktiver Maßnahme. Denn entscheidend ist nicht, dass ein Lappen gebildet wurde, sondern welches medizinische Ziel dabei verfolgt wurde.

Die drei Zielkategorien – das Fundament jeder Abrechnung
Jede Weichgewebsmaßnahme im Zusammenhang mit Implantationen lässt sich einer von drei Kategorien zuordnen:

1. Zugang (Bestandteil der Hauptleistung)
Beispiel: Mukoperiostlappen zur Implantatinsertion (GOZ-Nr. 9010).
Merkmale:
- eine Freilegung des OP-Gebiets
- keine Form- oder Funktionsverbesserung
- keine Gewebevermehrung

Abrechnungsrechtlich gilt: Zugangslappen und Standard-Wundverschluss sind regelmäßig Bestandteil der Hauptleistung (§ 4 Abs. 2 GOZ) und nicht gesondert berechnungsfähig.

2. Spannungsfreier Wundverschluss
Ziel ist ausschließlich die komplikationsfreie Heilung (z. B. Vermeidung einer Dehiszenz). Typische Maßnahme:
- Periostschlitzung mit plastischer Deckung (GOZ-Nr. 3100)

Wichtig: Die GOZ-Nr. 3100 ist keine rekonstruktive Lappenplastik, sondern eine Wundversorgungsleistung. Ohne dokumentierte Periostschlitzung ist sie regelmäßig angreifbar und neben der GOZ-Nr. 9100 grundsätzlich nicht abrechenbar.

3. Form- oder Funktionsverbesserung
Hier liegt eine eigenständige plastisch-chirurgische Zielsetzung vor, etwa:
- Verbreiterung der attached Gingiva
- Volumenverdickung
- Papillenrekonstruktion
- Vestibulumvertiefung

Je nach Maßnahme kommen in Betracht:
- GOZ-Nr. 4120 (Verlegen eines gestielten Lappens)
- GOZ-Nr. 4130 (Schleimhauttransplantat)
- GOZ-Nr. 4133 (Bindegewebstransplantat)
- GOZ-Nr. 3240 (Vestibulumplastik kleinen Umfangs)
- GOÄ-Nr. 2675 (bei größerem Umfang)
- ggf. GOÄ-Nr. 2382 bei echter GOZ-Lücke

Hier entscheidet die exakte Zieldefinition über die Abrechenbarkeit.

Der häufigste Abrechnungsfehler
„Es wurde ein Lappen gebildet, also liegt eine Lappenplastik vor." Diese Argumentation ist falsch. Eine Lappenplastik ist erst dann gegeben, wenn eine gezielte Umformung, Richtungsänderung oder Volumenveränderung mit funktionellem Ziel erfolgt. Ein technisch aufwendig präparierter Zugang bleibt abrechnungsrechtlich ein Zugang.
Kombinationslogik mit implantologischen Hauptleistungen
GOZ-Nr. 9010 (Implantatinsertion)
Enthalten:
- Zugang
- Implantatbettpräparation
- Standard-Wundverschluss

Zusätzlich möglich, wenn eigenständige Indikation vorliegt:
- GOZ-Nr. 3100 (Periostschlitzung)
- GOZ-Nr. 4120 (echte Lappenverlagerung)
- GOZ-Nr. 4130/4133 (Transplantate); GOZ-Nr. 4133 bei Transplantation in einen Zahnzwischenraum; an anderen Zielor-

ten, z. B. im zahnlosen Bereich, analoge Berechnung nach § 6 Abs. 1 GOZ
- GOZ-Nr. 3240 bzw. GOÄ-Nr. 2675 bei größerem Umfang (mehr als drei nebeneinanderliegende Zähne bzw. vergleichbarer Bereich am zahnlosen Kieferabschnitt)
- ggf. GOÄ-Nr. 2382 bei GOZ-Lücke
- ggf. GOÄ-Nr. 2382 bei eigenständiger schwieriger Lappenplastik und echter GOZ-Regelungslücke

Regel:
- Zugang = enthalten
- Spannungsreduktion = ggf. GOZ-Nr. 3100
- gezielte Weichgewebsverbesserung = eigenständige Leistung

GOZ-Nr. 9100 (Augmentation)

Enthalten ist bereits der Wundverschluss mit vollständiger Schleimhautabdeckung.
Konsequenz:
Reine Abdeckungsmaßnahmen sind nicht zusätzlich berechnungsfähig. Nur, wenn ein darüberhinausgehendes eigenständiges Ziel verfolgt wird (z. B. Gingivaverbreiterung oder Volumenverdickung), ist eine zusätzliche Leistung vertretbar.

GOZ-Nr. 9040 (Freilegung)

Enthalten:
- Freilegung
- Einfügen von Aufbauelementen
- Ein methodisch notwendiger einfacher Wundverschluss begründet keine eigenständige plastische Leistung. Eine darüber hinausgehende plastische Deckung kann bei entsprechender Indikation nach GOZ-Nr. 3100 zusätzlich berechnungsfähig sein.

Bei erschwerten Bedingungen ist häufig eine Faktorsteigerung der korrekte Weg – nicht zwangsläufig eine zusätzliche Ziffer.

GOÄ-Nr. 2382 – nur bei echter Regelungslücke

Die GOÄ-Nr. 2382 ist keine „Implantations-Zusatzpauschale".
Sie kommt nur in Betracht bei
- komplexer mehrdimensionaler Lappenplastik,
- eigenständiger Indikation,
- klarer Abgrenzung zu den GOZ-Nrn. 3100, 4120, 3240 oder Transplantatziffern und
- nachweisbarer GOZ-Lücke (§ 6 Abs. 2 GOZ).

Ohne präzise Dokumentation ist diese Position kaum verteidigbar.

Zuschläge: GOZ oder GOÄ – in derselben Sitzung nie beides

Bei der Kombination von GOZ- und GOÄ-Leistungen gilt: GOZ-Zuschläge (Nrn. 0500–0530) und GOÄ-OP-Zuschläge (Nrn. 440–445) dürfen **nicht nebeneinander** berechnet werden.
Es ist stets zu prüfen:
- Welche Leistung ist chirurgisch dominant? - Hauptleistung
- Welches Zuschlagssystem ist wirtschaftlich sinnvoller?

Für die Abgrenzung ist nicht allein die angewandte Technik entscheidend. Maßgeblich sind Leistungsinhalt, eigenständige Indikation, Zielsetzung und Umfang der Maßnahme.



Dokumentation – der Schlüssel zur Rechtssicherheit

Nach § 630f BGB sind die für die Behandlung wesentlichen Maßnahmen und ihre Ergebnisse zu dokumentieren. Fehlt die Dokumentation einer medizinisch gebotenen wesentlichen Maßnahme, greift die Beweisvermutung des § 630h Abs. 3 BGB. Für jede Weichgewebsmaßnahme sollten dokumentiert sein:
- klare Zieldefinition
- konkrete Technikbeschreibung
- Gewebequalität
- Begründung der Indikation
- Abgrenzung zur Hauptleistung

Beispiel:
„Koronale und laterale Verschiebung eines teilschichtigen Lappens zur funktionellen Verbreiterung der attached Gingiva bei periimplantärem Schleimhautdefizit."
Ohne Zieldefinition ist jede Verteidigung gegenüber Kostenträgern schwach.

Verteidigungsstrategie gegenüber Kostenträgern

Kürzungen erfolgen typischerweise mit folgenden Argumenten:
- „Bestandteil der Implantation"
- „Wundverschluss enthalten"
- „GOZ abschließend"
- „medizinisch nicht notwendig"

Eine strukturierte Antwort folgt immer diesem Aufbau:
1. Medizinisches Ziel definieren
2. Abgrenzung zum Bestandteil erklären
3. Systematische Ziffernprüfung darlegen
4. Dokumentation zitieren! Nur, wer intern sauber prüft, kann extern überzeugend argumentieren.

Fazit für Praxis und Team

Die Abrechnung von Weichgewebsmaßnahmen erfordert kein reines Ziffernlernen, sondern Systemverständnis.
Drei Fragen entscheiden über die korrekte Abrechnung:
1. Zugang oder eigenständige Zielsetzung?
2. Wundversorgung oder funktionelle Verbesserung?
3. Existiert eine passende GOZ-Ziffer oder eine echte Regelungslücke? Weichgewebschirurgie ist kein „Zuschlag" zur Implantation, sondern eine eigenständige chirurgische Leistung – mit entsprechender Dokumentations- und Abrechnungssystematik.

Wer strukturiert prüft, klar dokumentiert und medizinisch argumentiert, reduziert Konflikte mit Kostenträgern erheblich und schafft zugleich Rechtssicherheit für Praxis und Patient. ■

Jessica Kolkman
Fachwirtin für Zahnärztliches Praxismanagement
Redakteurin BEMA-Leistungsverzeichnis

Zahnmedizinisch und juristisch korrektes Verhalten bei Gerichtsstreitigkeiten

Ein immer oder zumindest häufig wiederkehrendes Problem in der zahnmedizinischen Praxis sind unzufriedene oder geschädigte Patientinnen oder Patienten, die ihre Behandlerin oder ihren Behandler anschließend auch juristisch mit Haftungsfragen beschäftigen. Aber auch diese Fälle sind gut zu handhaben, wenn man sich die dann geltenden Regelungen vor Augen führt und bestimmte Verfahrensregeln einhält. Wie ein zahnmedizinisch und juristisch korrektes Verhalten bei Gerichtsstreitigkeiten aussehen kann, soll der folgende Beitrag mit einem Fall exemplarisch aufzeigen.

Der vermeintliche Haftungsfall

Der Patient stellte sich mit CMD-bedingten Beschwerden und Schmerzen bei seinem Zahnarzt vor. Neben orthopädischen Beschwerden lagen eine insuffiziente Okklusion und eine fehlende Eckzahnführung vor. Bei eingeschränkter Mundöffnung bestand eine anteriore Kopfbisssituation. Eine MRT-Untersuchung zeigte eine initiale Gelenkarthrose mit einer beidseitigen condylären Degeneration und unphysiologischen Condylus-Diskus-Relation.

Im Zuge der Behandlung wurde der Biss nach einer zunächst durchgeführten Schienentherapie im Sinne einer Vier-Quadranten-Sanierung vollständig aufgelöst. Ein knappes Jahr später wurde vom Behandler die definitive neue Versorgung eingegliedert. Auf die Rechnung über gut 30.000,00 € zahlte der Patient nur etwa ein Drittel und wurde daraufhin von seinem behandelnden Zahnarzt auf die Zahlung der verbleibenden Rechnungssumme verklagt.

Der Patient verweigerte die Zahlung auch in dem anschließenden Gerichtsverfahren und warf seinem Zahnarzt Behandlungsfehler vor. Es sei bereits von vornherein kein sachgerechtes Therapiekonzept für die bestehende und schlimmer gewordene CMD-Erkrankung erstellt worden. Die folgende Schiene sei fehlerhaft zu hoch und zu schnell aufgebaut worden. Die Prothetik selbst sei schließlich ohne vorherige Ermittlung einer therapeutischen Bisslage eingegliedert worden, wodurch der Fehlbiss zementiert worden sei. Der Patient verlangte deshalb seinerseits von seinem Zahnarzt ein Schmerzensgeld im fünfstelligen Bereich sowie die vollständige Rückzahlung des bereits entrichteten zahnärztlichen Honorars.



© Forum KI

Kein Zahnarzt kann sicher verhindern, von einem Patienten auf Schadensersatz verklagt zu werden. Das Risiko eines solchen Prozesses lässt sich aber minimieren – allem Voran durch eine gut geführte Dokumentation

Die zahnmedizinische Situation

Ein derartiger Gerichtsprozess erfordert stets die Hinzuziehung eines zahnmedizinischen Sachverständigen. So also auch in diesem Fall. Bei der Untersuchung des Patienten für das zahnmedizinische Gutachten zeigte sich, dass mittlerweile eine Nachbehandlerin die streitgegenständlichen Kronen entfernt und durch neue Langzeitprovisorien ersetzt hatte. Das Gutachten musste deshalb allein nach Aktenlage erstellt werden und hatte damit nur noch eine eingeschränkte Aussagekraft **(Abb. 1 bis 5)**.

Eine solche Situation – eine zwischenzeitliche Veränderung des streitigen Situs – ist ein sehr häufiges Vorkommnis in der gerichtlichen Gutachtenpraxis. An dieser Stelle ist deshalb eindringlich zu betonen, wie wichtig eine gut geführte zahnmedizinische Behandlungsdokumentation mit entsprechenden Situ-Modellen in den einzelnen Behandlungsabschnitten ist. Diese ist in einem solchen Fall die alleinige Grundlage des Gutachtens mit der juristischen Wirkung, dass einer plausiblen und in sich schlüssigen Dokumentation bis zum Beweis des Gegenteils durch den Patienten im Gerichtsverfahren Glauben geschenkt werden soll.

Aus der Dokumentation des Behandlers ergab sich ein Heil- und Kostenplan, der vier Teilkronen an den Zähnen 16,46,47,45 und zwei Kronen an 17 und 36 beinhaltete. Diese Versorgung konnte anhand der vorliegenden Modelle und Röntgenbilder nachvollzogen werden. Daneben sah der Heil- und Kostenplan eine zeitgleiche Versorgung von 22 weiteren Zähnen vor, die privat abgerechnet werden sollten.

Die durchgeführte gutachterliche Untersuchung zeigte nunmehr eine extreme Diskrepanz bezüglich der Bisslagenhöhe und der okklusalen Morphologien der 28 vom Behandler eingesetzten Restaurationen. Insgesamt blieb also gutachterlicherseits festzuhalten, dass die original erstellten streitgegenständlichen Teilkronen/Kro-

nen des Behandlers nicht mehr untersucht werden konnten aufgrund von zwischenzeitlich neu erstellten Kronen der Nachbehandlerin. Auch die hier insbesondere streitgegenständliche Bisslagenveränderung konnte klinisch gutachterlicherseits nicht mehr untersucht werden, da vom Behandler entsprechende Situ-Modelle in den einzelnen Behandlungsabschnitten (präprothetisch Schienen, LZP/def. Versorgung etc.) nicht angefertigt/dokumentiert wurden. Dies ist aber von eminenter Bedeutung, da klinisch zu verifizieren gewesen wäre, ob hier eine korrekte Fronteckzahn-Führung mit entsprechender physiologischer Kondylus-Diskus-Zentrik durch die streitgegenständlichen 28 Kronen mit Bissanhebung erreicht werden konnte.

Der behandelnde Zahnarzt hatte in seiner Dokumentation eine Zebris-Analyse, die er zu Beginn der Behandlung durchgeführt hatte. Man erkennt hier deutlich die limitierte linke sagittale Kondylenbahnneigung bei der Protrusion links, die stark limitiert ist im Gegensatz zu rechts. Man erkennt auch, dass die sagittale Kondylenbahnneigung rechts signifikant eine größere Spur hat als die linke und somit links eine eindeutige Limitation, eine verkürzte Gelenkbahn mit einem nach links geführten Inzisalpunkt vorhanden sind. Aus gutachterlicher Sicht waren die anschließend durchgeführten – und abgerechneten – funktionsanalytischen und therapeutischen Maßnahmen zunächst also nicht zu beanstanden. Ein Behandlungsfehler musste schließlich aber deshalb angenommen werden, weil die 28 Restaurationen bei noch bestehenden Kiefergelenkbeschwerden letztlich zu früh angefertigt worden waren.

Im konkreten Fall hätte eine stabilisierte, physiologisch orientierte Kondylus-Diskuszentrik mithilfe der Schienentherapie und langzeitprovisorischen Kronen über einen längeren Zeitraum von mindestens einem Jahr und mehr beschwerdefrei getragen werden müssen, bevor frühestens mit den 28 definitiven Restaurationen hätte angefangen werden dürfen. Letztendlich haben die neuen Restaurationen die Aufgabe, die neu determinierte Schlussbissstellung in der vertikalen und horizontalen Position zu festigen und somit zu bewirken, dass mittel- und langfristig keine weitere Schiene mehr getragen muss und der Patient beschwerdefrei ist in einer physiologischen zentrischen Kondylus-Diskus-Position. Das aber hat sich beim Patienten nicht ergeben. Vielmehr mussten die nachbehandelnden Zahnärzte wiederum neue Schienen für den Patienten anfertigen.

Die vor Gericht getragene Auseinandersetzung endete schließlich mit einem Vergleich „schlicht um schlicht", d.h. mit einer Einigung, dass zwischen dem Patienten und seinem Zahnarzt keine gegenseitigen Ansprüche mehr bestehen. Der Zahnarzt hat somit einen erheblichen Teil seines Honorars verloren und der Patient hat trotz einer fehlerhaften Behandlung keine Schadensersatzansprüche durchgesetzt. Gewinner hat es nach diesem Prozess, der sich alles in allem über etwa zweieinhalb Jahre erstreckt hat, also wohl nicht gegeben.

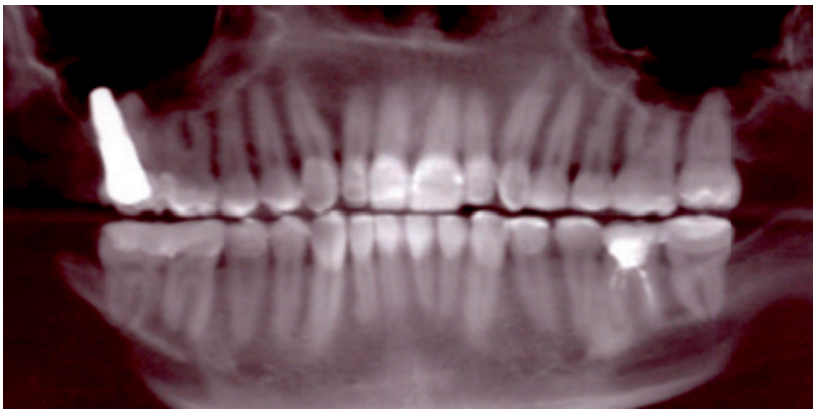

Abb. 1: OPG des Patienten zum Zeitpunkt der gutachterlichen Untersuchung. Eine Rekonstruktion des Zustandes vor der Nachbehandlung ist daraus nicht möglich.



Abb. 2–5: Intraorale Aufnahmen zum Zeitpunkt der gutachterlichen Untersuchung. Auch sie erlauben keine Rekonstruktion des vorherigen Behandlungsergebnisses, da zwischenzeitlich von der Nachbehandlerin die original streitgegenständliche Biss-Situation mit neuen Kronen komplett verändert wurde.

Folgerungen für die Praxis
Aus dem geschilderten Fall lassen sich exemplarisch Lehren für die zahnärztliche Praxis ziehen, die sich immer wieder auch bei anderen vermeintlichen Haftungsfällen bestätigen ließen.

1. Kommunikation mit dem Patienten
Eine – vielleicht auch nur aus Sicht des Patienten – misslungene Behandlung endet keinesfalls immer in einer haftungsrechtlichen und mutmaßlich gerichtlichen Auseinandersetzung. Das Risiko, dass es dazu kommt, kann der behandelnde Zahnarzt aber in erheblichen Umfang beeinflussen und zwar durch eine ausreichende Kommunikation mit dem Patienten. Den entscheidenden Anstoß, einen Prozess anzustrengen, gibt in nicht wenigen Fällen nicht die vermeintlich misslungene Behandlung, sondern vielmehr das Verhalten des Zahnarztes auf die Beschwerdeäußerungen des Patienten. Fühlt sich ein Patient hier nicht ausreichend ernst genommen und „abgefertigt", steigt seine Bereitschaft, es nunmehr „wissen zu wollen". Auf der anderen Seite lassen sich vielmehr Patienten etwa mit einer Bemerkung wie „Das ist nicht das Ergebnis, das ich mir vorgestellt habe. Ich muss das leider noch einmal korrigieren, weil …" von jeder gerichtlichen Auseinandersetzung sehr früh abbringen. Auch eine Entschuldigung kann gegenüber einem Patienten ausgesprochen werden. Die Vorgaben der eigenen Haftpflichtversicherung verbieten hier nur ein Schuldeingeständnis, weil die Prüfung, ob und in welchem Umfang einem Patienten Schadensersatzansprüche zukommen, allein dem Haftpflichtversicherer obliegt.
Die zusätzliche Zeit, die solche Gespräche mit einem Patienten verschlingen können, kann letztlich gut investiert sein. Exemplarisch sei an den oben geschilderten Fall erinnert, in dem der Zahnarzt sehr viel und noch viel mehr Zeit in einen Gerichtsprozess investieren musste, der für ihn keinen messbaren zusätzlichen Vorteil gebracht hat. Seine Kosten aber sind während der Zeit, die er für das Verfahren aufwenden musste und im Gerichtssaal verbracht hat, weitergelaufen. Im Einzelfall mag es daher auch eine Überlegung wert sein, sich mit einem Patienten auf eine (teilweise) Rückzahlung eines Eigenanteils bei Verzicht auf weitergehende (Schadensersatz-)Ansprüche zu einigen. Rein wirtschaftlich betrachtet kann eine solche Lösung durchaus vorteilhaft sein.
Nicht verschwiegen werden soll aber auch, dass sich manche Patienten als durchaus beratungsresistent erweisen können. In solchen Fällen vermag gelegentlich auch die beste Kommunikation nichts mehr auszurichten. Gleichwohl seien etwaige Nachbehandler an dieser Stelle darum gebeten, die Patienten nicht noch gegen ihre vorbehandelnden Zahnärzte aufzubringen. Bemerkungen wie: „Wer hat das denn gemacht, ach ja, war ja klar, dass das nichts werden konnte.", und „Das hätte ich aber von Anfang an besser gemacht.", sind in gerichtlichen Verfahren hier durchaus schon zu Tage getreten.

2. Zahnärztliche Dokumentation
Es sei hier nochmals die Bedeutung der zahnärztlichen Dokumentation hervorgehoben, auf deren Führung kaum genug Sorgfalt verwendet werden kann.

- **Inhalt der Dokumentation**

Die Dokumentation dient (primär) dem therapeutischen Interesse der Patienten sowie der Sicherstellung einer ordnungsgemäßen Behandlung oder Behandlungsfortführung. Ihr Zweck ist die sachgerechte therapeutische Behandlung und Weiterbehandlung einschließlich der Vermeidung von wiederholten Untersuchungen. Die Dokumentation dient demgegenüber nicht dazu, dem Patienten Beweise für Schadensersatzansprüche in einem späteren Arzthaftungsprozess zu verschaffen. Es gilt daher folgender Grundsatz: Eine Dokumentation, die medizinisch bzw. pflegerisch nicht erforderlich ist, ist auch nicht aus Rechtsgründen geboten (vgl. BGH, NJW 1999, 3408).

- **Die Dokumentation im Haftungsprozess**

Eine fehlerhafte Behandlung hat der Patient zu beweisen. Die Pflicht zur Anfertigung von Krankenaufzeichnungen ermöglicht häufig überhaupt erst eine – dem Patienten obliegende – Beweisführung im Rechtsstreit um Schadensersatz. Der Patient ist also darauf angewiesen, den Nachweis einer Fehlbehandlung gerade mit der Dokumentation zu führen, wobei er nach § 630g BGB einen – nach der Datenschutzgrundverordnung einmalig kostenfreien – Anspruch auf eine vollständige Kopie der über ihn geführten Krankenunterlagen hat.
Allein eine unzureichende Dokumentation verpflichtet einen Zahnarzt noch nicht zum Schadensersatz. Wenn einem Patienten aber die Beweisführung dadurch schuldhaft erschwert oder vereitelt wird, dass aufzeichnungspflichtige Maßnahmen in den Krankenunterlagen pflichtwidrig nicht dokumentiert, Befunde nicht erhoben oder nicht gesichert werden, gelten nach § 630h BGB sogenannte Beweiserleichterungen. Eine unzureichende Dokumentation begründet demnach die Vermutung, dass eine nicht dokumentierte Maßnahme tatsächlich auch nicht erfolgt ist. Der Behandler kann die Vermutung widerlegen, indem nunmehr er den Beweis führt, dass die Maßnahme gleichwohl erfolgt ist. In der Praxis gelingt ein solcher Beweis aber in den seltensten Fällen.
Die Dokumentation selbst unterliegt der freien richterlichen Beweiswürdigung. Dabei soll ein Richter einer formell und materiell ordnungsgemäßen Dokumentation aber – wie bereits erwähnt – bis zum Beweis des Gegenteils Glauben schenken. Insgesamt ist der Wert einer gut geführten Dokumentation für einen Haftungsprozess kaum zu unterschätzen. Sie ist die Grundlage der nahezu ausnahmslos notwendigen sachverständigen Beurteilung des Behandlungsgeschehens. Macht der Patient deren Unrichtigkeit geltend, muss er oder sie den entsprechenden Beweis führen, was in der Praxis ebenfalls kaum je gelingt.

3. Nachbesserungsrecht
Eine in der Praxis möglicherweise unterschätzte Möglichkeit, den Ausgang eines Haftungsfalles zu beeinflussen, liegt in dem sogenannten Nachbesserungsrecht eines Zahnarztes. Eine Haftung des Zahnarztes scheidet selbst bei einer fehlerhaften prothetischen Versorgung wegen eines fehlenden Zurechnungszusammenhangs dann aus, wenn der Patient eine ihm zumutbare Nachbesserung vereitelt hat. Die bloße (erste) Eingliederung ei-

nes Zahnersatzes, bei der sich Mängel insbesondere im Sitz herausstellen, bedeutet noch keinen Eingriff in die körperliche Unversehrtheit eines Patienten, sondern belegt lediglich, dass das geschuldete prothetische Werkstück noch nicht frei von Mängeln ist. Da ein Zahnersatz häufig auch bei äußerster Präzision des Zahnarztes nicht „auf Anhieb" beschwerdefrei sitzt, sind zumutbare Nachbesserungsmaßnahmen von einem Patienten zunächst entschädigungslos hinzunehmen. Schadensersatzansprüche eines Patienten können vor diesem Hintergrund erst dann entstehen, wenn der Zahnarzt (erfolglos) eine bestehende und ihm einzuräumende Möglichkeit zur Beseitigung von Mängeln der Prothetik hatte (vgl. statt vieler etwa OLG Düsseldorf, Urteil vom 11.04.2018 – 18 U 20/17). Zwar ist ein Patient auch in einem solchen Fall jederzeit ohne Vorliegen eines wichtigen Grundes berechtigt, den Behandlungsvertrag zu kündigen, wenn er das Vertrauen in den behandelnden Zahnarzt verloren hat. Das gilt selbst dann, wenn der Zahnarzt die Leistungen bisher vertragsgemäß erbracht hat und die Gründe des Patienten weder plausibel noch vernünftig erscheinen.
Entzieht sich der Patient durch eine solche Kündigung jedoch einer zumutbaren Schadensminderungspflicht und ermöglicht dem Zahnarzt keine Beseitigung noch bestehender Mängel an der Prothetik, entfallen Schadensersatz- und Schmerzensgeldansprüche (vgl. OLG Dresden, NJW-RR 2009, 30, 30/31; OLG Köln, Beschluss vom 17.12.2012 – 5 U 126/12, BeckRS 2013, 03952; LG Münster, Urteil vom 18.12.2014 - 111 O 26/12, BeckRS 2015, 00383). Das heißt mit anderen Worten, dass Patienten selbst im Falle einer letztlich nicht passenden Prothetik dann keine Schadensersatzansprüche haben, wenn sie ihrem Zahnarzt keine Möglichkeit geben, die Prothetik zu korrigieren. Es empfiehlt sich daher nicht, Patienten vorschnell nicht mehr (weiter-) behandeln zu wollen oder ihnen den Abschluss der Behandlung zu suggerieren. In diesem Fall nämlich läge – eine sich später herausstellende Notwendigkeit einer Nachbearbeitung der Prothetik unterstellt – die Verweigerung einer Nachbesserung nahe, was dann wiederum die Tür für Schadensersatzansprüche der Patienten weit(er) aufstößt.
Kommt es schließlich zu einem solchen Prozess, gibt es ein eindeutiges Verfahren für dessen Ablauf. Angst davor braucht niemand zu haben.

Fazit

Kein Zahnarzt kann sicher verhindern, von einem Patienten auf Schadensersatz verklagt zu werden. Das Risiko eines solchen Prozesses lässt sich aber minimieren. Kommt es dennoch zum Prozess, helfen eine gut geführte Dokumentation und das Unterlassen jeglichen Versuches, den Ausgang des Prozesses durch unlautere Methoden zu beeinflussen. Selbst ein verlorener Prozess ist keine Katastrophe und wird durch die Haftpflichtversicherung in aller Regel abgedeckt.

Autoren: Dr. Matthias Windmann, Dr. Mathias Plöger

Dr. Mathias Plöger
Lemgoer Str. 20
32756 Detmold
info@zahnarztpraxis-ploeger.de



Dr. Mathias Plöger

1978-1983 Studium der Zahnmedizin in Hannover
1985 Promotion
1984-1986 Oralchirurgische und parodontologische Assistentenausbildung
Seit 1986 tätig in eigener Praxis in Detmold mit Schwerpunkt Oralchirurgie, Implantologie und Parodontologie (Implantologische Hospitationspraxis der DGZMK, DGI, DZOI)
Initiator und Ausrichter des jährlich stattfindenden internationalen DIZ-Implantologiesymposiums
Lehrbeauftragter der DGZMK, APW, DGI, DZOI
Seit 2003 gerichtlich beauftragter Sachverständiger (Amts- und Landesgericht und Oberlandesgericht)
Seit 2004 zertifiziert zum Spezialisten der Implantologie des BDIZ/EDI



Dr. Matthias Windmann

1991 - 1995: Studium der Rechtswissenschaften in Göttingen,
anschließend Referendariat und Anwaltstätigkeit.
Seit 2001 Richter und seit 2015 Vorsitzender der Arzthaftungskammer beim Landgericht Bielefeld.
Regelmäßige Vortragstätigkeit zu medizinrechtlichen Fragen.

42. Internationale Dental-Schau 2027 aus der Perspektive der Implantologie

Kontinuierliche Entwicklung und innovative Gamechanger

In Implantologie und Implantatprothetik drehen sich zur Internationalen Dental-Schau (IDS) 2027 die Top-Innovationen um weiterentwickelte digitale und vernetzte Workflows und die dadurch gesteigerte Effizienz. Als eine wesentliche Ergänzung kommt Künstliche Intelligenz (KI) hinzu. Verschiedene chirurgische und prothetische Verfahren sind schon heute auf KI-Unterstützung hin optimiert.

Die vorstehend skizzierten Innovationsfelder kristallisierten sich im April unter Experten heraus. Dabei zeigten sich innovative Entwicklungen, die den Dentalmarkt bewegen und herausragende Vorteile zum Wohle der Patientinnen und Patienten mit sich bringen werden.

Effizient und einfach anzuwenden

Digitale und vernetzte Workflows erreichen mit Plug-and-Play-Versionen ein hohes Niveau von Anwenderfreundlichkeit. Das senkt die Hürde für den Einstieg – eine der wichtigsten Entwicklungen für den digitalen Workflow. Plug-and-Play bedeutet für zahnmedizinische und zahntechnische Verfahren aber nicht nur, dass Geräte oder Software einfach bzw. auf Knopfdruck funktionieren; sie können auch mit anderen Geräten und mit anderer Software kommunizieren. Gerade dies ermöglicht es der bzw. dem Anwendenden, über die Grenzen von Systemen eines einzigen Anbieters bzw. über geschlossene Systeme hinauszugehen. So kann er stets die besten Teillösungen zu einem individuellen Gesamtpaket schnüren, im Besonderen für die Implantologie. Als zahnmedizinische Weltleitmesse bietet die IDS 2027 eine hervorragende Gelegenheit, sich ein solches Gesamtpaket aus dem vollumfänglichen Angebot in den Messehallen zusammenzustellen. Künstliche Intelligenz wird sehr oft ein Teil davon sein – selbst dort, wo Zahnarzt/-ärztin und Zahntechniker/-in es nicht unmittelbar spüren. Zum Beispiel unterstützt KI wirkungsvoll aktuelle Backward-Planning-Software, ohne selbst in Erscheinung zu treten. Sie ist einfach ein selbstverständlicher Teil digitaler Plug-and-Play-Workflows.

Scanner und Drucker – schneller und kleiner

Kontinuierliche Verbesserungen erwarten die Teilnehmenden der 42. IDS 2027 beim 3D-Druck, bei Intraoralscannern, und in speziellen Teilbereichen von Implantologie und Implantatprothetik. Im 3D-Druck geht der Trend zu kleineren und schnelleren Druckern, zu besseren Materialien und größeren Druckbereichen. Das Fertigungsverfahren wird sicher in den nächsten Jahren Auswirkungen auf den prothetischen Workflow haben. Aber die Technologie ist schon vorhanden, und so sind riesige Innovationssprünge nicht zu erwarten. 3D-Druck ist definitiv ein wichtiges Thema, allerdings aus Sicht von Experten nicht „der" Gamechanger auf der nächsten IDS.

Auch Intraoralscanner entwickeln sich weiter zu schnelleren und kleineren Systemen. Für die präzise Abformung des zahnlosen Kiefers sind mittlerweile günstige Lösungen in Sicht. Schon heute gibt es sie in Form von Flügeln oder Objekten mit ähnlichen Geometrien; sie können in den zahnlosen Kiefer geschraubt werden,





Während die Elastomerabformung in so mancher klinischen Situation unverzichtbar bleibt, hat sich die digitale Abformung mit dem Intraoralscanner in der Implantologie als Standardverfahren etabliert. – Fotos: Koelnmesse/IDS Cologne/Harald Fleissner (4), Kathrin Vogt (5)

um eine präzise Abformung zu ermöglichen. Auch stehen sehr dünne Intraoralscanner-Modelle für Patienten mit kleiner Mundöffnung zur Verfügung. Die Zahl der Fälle, in denen kein Intraoralscanner eingesetzt werden kann, wird sich noch weiter verringern. Im Gefolge des Intraoralscanners befindet sich jetzt auch der digitale Volumentomograph auf dem Weg zur Standardausrüstung. Für viele implantologische Anwendungen stellen Bilddaten aus beiden Quellen die Basis dar, so etwa für das „Smile Design" und für das Backward-Planning bis hin zum vorbereitenden Sinuslift.

So dürften Intraoralscanner, 3D-Druck und digitale Workflows weiterhin die Geschäftsmodelle im Dentalmarkt verändern, voraussichtlich aber nicht „über Nacht". Durch Innovationen kann es allerdings zu Beschleunigungen des Marktgeschehens kommen. Messebesucher/-innen mit Weitblick nehmen die Chance wahr, sich umfassend zu informieren und sich jetzt schon auf zukünftige Entwicklungen einzustellen.

Nischenlösungen mit biologischen Materialien

Jenseits von Intraoralscannern, 3D-Druck und digitalen Workflows lassen sich auf der 42. IDS 2027 in Implantologie und Implantatprothetik verschiedene Spezial- oder Nischenlösungen unter Verwendung von Augmentationsmaterialien bzw. biologischen Materialien sichten. Dies betrifft etwa aktiv osteoinduktive Kombinationswerkstoffe. Sie vereinen beispielsweise xenogene Knochenmatrices mit patienteneigenem Blutplasma oder Hyaluronsäure. Die Hyaluronsäure dient dabei als Trägermaterial. Beim Vermischen mit Blut entsteht eine formbare, klebrige „Sticky-Bone"-Masse. Dies erleichtert die Handhabung, verhindert das Wegspülen einzelner Partikel und fördert eine frühe Wundheilung sowie eine Knochenneubildung. Für die Herstellung der PRF- oder PRGF-Eigenblutkonzentrate (Platelet-Rich Fibrin bzw. Plasma Rich in Growth Factors) benötigt die bzw. der Behandelnde Zentrifugen und weiteres Equipment, das auf der IDS direkt verglichen werden kann.

Während die aktuellen Schritte in der Digitaltechnologie in erster Linie ein effizienteres Vorgehen bei einer implantologischen Therapie verheißen, zielen die bewährten Augmentations- und Biomaterialien auf substanzschonende, minimalinvasive Eingriffe. Insbesondere können dann autologe Knochenentnahmen entfallen, Einheilzeiten beschleunigt und das Risiko für Komplikationen reduziert werden.

Innovative und evolutive Entwicklungen, Fortschritte sowohl in der Digitalisierung als auch bei Augmentations- und Biomaterialien – alles erfährt der Besucher der 42. IDS vom 16. bis zum 20. März 2027 aus erster Hand in den Kölner Messehallen. ■

Dr. Christian Ehrensberger
Schwanthalerstr. 27
60594 Frankfurt am Main

Impressum

»I'M«, Sonderheft Implantologie 2026. Supplement der »ZMK«, Zahnheilkunde · Management · Kultur
ZMK online: www.dentalwelt.spitta.de, www.facebook.com/spittadentalwelt/, www.instagram.com/spitta_dentalwelt/

Spitta GmbH
Ammonitenstraße 1, 72336 Balingen
Postfach 10 09 63, 72309 Balingen
Telefon 07433 952-0, Telefax 07433 952-111
E-Mail: info@spitta.de

Chefredaktion
Dr. Matthias Plöger
E-Mail: redaktion@spitta.de

Redaktionsleitung
Andrea-Barbara Bitzer, Tel.: 07433 952-420
E-Mail: Andrea-Barbara.Bitzer@spitta.de

Ständige Mitarbeiter
Dr. Simona Sorkalla, Dagmar Kromer-Busch, Ramona Dreher, Ingrid Ahnert

Anzeigenleitung
Josefa Seydler, Tel.: 07433 952-171,
E-Mail: Josefa.Seydler@spitta.de

Anzeigenservice
Melanie Zeng, Tel.: 07433 952-184
E-Mail: Melanie.Zeng@spitta.de

Bezug
1 Ausgabe jährlich

Leserhinweis/Datenschutz
Ihre dem Verlag vorliegenden Adressdaten werden unter strikter Einhaltung der Datenschutzvorschriften gespeichert, zur internen Weiterverarbeitung und für verlagseigene Werbezwecke genutzt. Fremdunternehmen werden Ihre Adressdaten zur Aussendung interessanter Informationen zur Verfügung gestellt. Sofern Sie die Speicherung und/oder Weitergabe Ihrer Adressdaten nicht wünschen, so teilen Sie uns dies bitte telefonisch (Tel.: 07433 952-0), schriftlich an die Verlagsadresse oder per E-Mail an „datenschutz@spitta.de" mit.

Urheber und Verlagsrecht
Für unverlangt eingesendete Manuskripte, Abbildungen und Bücher übernimmt die Redaktion keine Haftung. Mit Annahme eines eingereichten Manuskriptes gehen das Recht der Veröffentlichung sowie die Rechte zur Übersetzung, zur Vergabe von Nachdruckrechten, zur elektronischen Speicherung in Datenbanken oder Internet, zur Herstellung von Sonderdrucken, Fotokopien und Mikrokopien an den Verlag über. Jede Verwertung außerhalb der durch das Urheberrechtsgesetz festgelegten Grenzen ist ohne Zustimmung des Verlages unzulässig. Alle in dieser Veröffentlichung enthaltenen Angaben, Ergebnissen usw. wurden von den Autoren nach bestem Wissen erstellt und von ihnen und dem Verlag mit größtmöglicher Sorgfalt überprüft. Gleichwohl sind inhaltliche Fehler nicht vollständig auszuschließen. Daher erfolgen alle Angaben ohne jegliche Verpflichtung oder Garantie des Verlages oder der Autoren. Sie garantieren oder haften nicht für etwaige inhaltliche Unrichtigkeiten (Produkthaftungsausschluss).
Mit anderen als redaktionseigenen Signa oder mit Verfassernamen gezeichnete Beiträge geben die Auffassung der Verfasser wieder, die der Meinung der Redaktion nicht zu entsprechen braucht. Gekennzeichnete Sonderteile liegen außerhalb der Verantwortung der Redaktion.

Sollte die Fachzeitschrift aus Gründen, die nicht vom Verlag zu vertreten sind, nicht geliefert werden können, besteht kein Anspruch auf Nachlieferung oder Erstattung vorausbezahlter Bezugsgelder.

Redaktioneller Hinweis
Unter der Rubrik „Dental aktuell" ggf. veröffentlichte Artikel wurden mit freundlicher Unterstützung der Dentalindustrie erstellt; die Firmenbezeichnung ist im Beitrag ersichtlich.
Die im Text genannten Präparate und Bezeichnungen sind zum Teil patent- und urheberrechtlich geschützt. Aus dem Fehlen eines besonderen Hinweises bzw. des Zeichens ® oder TM darf nicht geschlossen werden, dass kein Schutz besteht. Aus Gründen der Lesbarkeit wird im Heft bei Personenbezeichnungen vornehmlich die männliche Form (generisches Maskulinum) verwendet. Entsprechende Begriffe gelten im Sinne der Gleichbehandlung grundsätzlich für alle Geschlechter.

Copyright Spitta Verlag, Gerichtsstand Stuttgart

Satz
F&W Perfect Image GmbH, 83361 Kienberg,
www.fw-perfectimage.de

Druck, Verarbeitung, Versand
be1druckt GmbH, Emmericher Straße 10, 90411 Nürnberg
www.be1druckt.de

WISSEN, WAS ZÄHLT
Geprüfte Auflage
Klare Basis für den Werbemarkt

Diese Zeitschrift ist der IVW-Informationsgemeinschaft zur Feststellung der Verbreitung von Werbeträgern e.V. angeschlossen.

All-on-X

CASE-REPORT AUF
SEITEN 14–22

All-on-EASY™ im digitalen Workflow

Patientenindividuelle Implantatversorgungen auf 4 oder mehr Implantaten





01 PLANUNG



02 ADDITIVE FERTIGUNG



03 SOFORTVERSORUNG

Immediate loading made simple

- Einfache Falleinreichung im Fall-Management-Portal All-on-EASY™
- Smile-Design, permaGuide-Bohrschablonen, Sofortversorgung

Forma® Immediate ist ein anwenderfreundlicher digitaler Workflow für die Sofortversorgung von Einzelimplantaten, Brücken und vollimplantatgetragenen All-on-X-Versorgungen. Er folgt einem durchgängigen, standardisierten Ablauf.

WORKFLOW ENTDECKEN
permadental.de/all-on-easy

permadental®
MODERN DENTAL GROUP

DRUCKLUFT | ABSAUGUNG | BILDGEBUNG | ZAHNERHALTUNG | HYGIENE

60 Years X-ray.
Follow us into the future.

Jetzt Sonder-konditionen sichern!

AI
ARTIFICIAL INTELLIGENCE



60 YEARS X-RAY

Follow us!

Feiern Sie mit uns und lassen Sie Ihre Praxis leuchten.
Seit 60 Jahren setzen wir Maßstäbe in der Zahnmedizin – mit einem kompletten Portfolio innovativer Röntgentechnik, die Sie z. B. mit AI-Funktionen unterstützt und Ihre Praxis zukunftssicher macht.
Mehr unter duerrdental.com/60years

DÜRR DENTAL
DAS BESTE HAT SYSTEM